

<https://doi.org/10.35336/VA-2019-4-39-46>

### МЕЖПРЕДСЕРДНАЯ БЛОКАДА

М.А.Батурова<sup>1</sup>, П.Г.Платонов<sup>2</sup>, М.М.Медведев<sup>3</sup>

<sup>1</sup>Научный парк, Санкт-Петербургский государственный университет, Санкт-Петербург, Россия, <sup>2</sup>Отделение кардиологии, Лундский университет, Лунд, Швеция, <sup>3</sup>Научно-клинический и образовательный центр «Кардиология», Санкт-Петербургский государственный университет, Санкт-Петербург, Россия

*Рассматриваются критерии диагностики межпредсердной блокады, проявляющейся на электрокардиограмме удлинением и изменением морфологии волны P. Обсуждается прогностическое значение далеко зашедшей межпредсердной блокады как предиктора развития наджелудочковых аритмий и эмболического инсульта.*

**Ключевые слова:** пучок Бахмана, межпредсердная блокада, фибрилляция предсердий, эмболический инсульт, Байес синдром

**Конфликт интересов:** не заявлен.

**Рукопись получена:** 05.12.2019 **Рецензии получены:** 17.12.2019 **Принята к публикации:** 29.12.2019

**Ответственный за переписку:** Батурова Мария Альбертовна, E-mail [mbaturova@mail.ru](mailto:mbaturova@mail.ru)

**Для цитирования:** Батурова М.А., Платонов П.Г., Медведев М.М. Межпредсердная блокада // Вестник аритмологии, 2019, Том 26, № 4 (98), с. 39-46; DOI: 10.35336/VA-2019-4-39-46.

### INTERATRIAL BLOCK

M.A.Baturova<sup>1</sup>, P.G.Platonov<sup>2</sup>, M.M.Medvedev<sup>3</sup>

<sup>1</sup>Research Park, St.Petersburg State University, St.Petersburg, Russia, <sup>2</sup>Department of Cardiology, Clinical Sciences, Lund University, Lund, Sweden, <sup>3</sup>Research, clinical and educational center «Cardiology», St.Petersburg State University, St.Petersburg, Russia

*Criteria for diagnosing atrial blockade, which is manifested on the electrocardiogram by lengthening and changing the morphology of wave P, are examined. The prognostic value of far-reaching atrial blockade as a predictor of the development of supraventricular arrhythmias and embolic stroke is discussed.*

**Key words:** Bachmann's bundle, interatrial block, atrial fibrillation, embolic stroke, Bayes syndrome

**Conflict of Interest:** nothing to declare

**Received:** 05.12.2019 **Revision Received:** 17.12.2019 **Accepted:** 29.12.2019

**Corresponding author:** Baturova Maria, E-mail [mbaturova@mail.ru](mailto:mbaturova@mail.ru)

**For citation:** Baturova M.A., Platonov P.G., Medvedev M.M. Interatrial block // Journal of arrhythmology, 2019, Vol. 26, 3 (97), p. 39-46 ; DOI: 10.35336/VA-2019-4-39-46.

Впервые нарушение межпредсердного проведения как электрокардиографического (ЭКГ) феномена, отражающего замедление проведения импульса между правым и левым предсердием, было описано в 1980-е годы Антонио Байесом де Луной (Antonio Bayes de Luna) [1]. В отличие от других нарушений проводимости клиническое значение этого ЭКГ феномена недооценивается в обычной практике. Тем не менее, в последние годы интерес к межпредсердной блокаде растет, и нарушение проводимости между предсердиями как маркер неблагоприятного клинического прогноза широко изучается в группах пациентов с различными сердечно-сосудистыми заболеваниями.

#### **Межпредсердное проведение и определение межпредсердной блокады**

В норме проведение импульса по предсердиям осуществляется преимущественно по пучку Бахмана, который был назван в честь Джорджа Бахмана,

описавшего его в 1916 году. Волокна, формирующие пучок Бахмана, располагаются субэпикардially, берут начало от гребешка (crista terminalis), проходят спереди от верхней полой вены и соединяют правое и левое предсердие в верхнем квадранте межпредсердной перегородки [2]. Пучок Бахмана является основным путем для распространения импульса активации между предсердиями. Эксперименты на животных показали, что скорость распространения импульса по пучку Бахмана почти в два раза превышает скорость распространения импульса по миокарду в других отделах предсердий [3]. Возбуждение от синусового узла, расположенного в области верхней полой вены, проходит субэпикардially по пучку Бахмана, охватывая стенку правого предсердия и далее активирует левое предсердие. Помимо пучка Бахмана, расположенного в верхней части межпредсердной перегородки, описаны волокна для проведения возбуждения импульса от пра-

вого к левому предсердию в нижней части межпредсердной перегородки в области коронарного синуса, а также в области fossa ovalis [4, 5].

На ЭКГ распространение возбуждения по предсердиям отражает волна Р, длина которой в норме не превышает 110 мс [6]. Сначала происходит активация правого предсердия (на ЭКГ начальная часть волны Р), затем возбуждение распространяется от правого к левому предсердию преимущественно по пучку Бахмана, и происходит активация левого предсердия (на ЭКГ конечная часть волны Р). Изменения морфологии волны Р, связанные с анатомическими или физиологическими изменениями правого или левого предсердия были описаны с самого начала применения метода электрокардиографии и хорошо известны как Р-pulmonale, Р-mitrale и Р-congenitale. Эти термины позднее были заменены на понятия увеличения правого и увеличения левого предсердия. Однако, изменения морфологии волны Р могут отражать также предсердную гипертрофию, увеличение нагрузки на предсердия, растяжение предсердий, нарушение межпредсердного проведения. В связи с тем, что являются причиной изменений морфологии волны Р могут любые из перечисленных факторов, в последнее время отдается предпочтение менее специфичным терминам таким как аномалия левого предсердия (left atrial abnormality) и аномалия правого предсердия (right atrial abnormality) [7].

Одним из факторов, ведущих к изменениям волны Р, является нарушение проведения по предсердиям. При замедлении проведения между предсердиями происходит увеличение продолжительности волны Р. Несмотря на то, что нормальной считается продолжительность волны Р до 110 мс, критерием для диагностики межпредсердной блокады определено превышение волной Р длительности 120 мс [8]. При частичной блокаде происходит замедление проведения, но импульс продолжает проводиться по пучку Бахмана от правого к левому предсердию. При этом на ЭКГ в нижних стандартных отведениях регистрируется положительная однофазная волна Р, иногда с расщеплением, длительностью более 120 мс. При полном нарушении проведения по пучку Бахмана импульс распространяется вниз

к атриовентрикулярному узлу и устью коронарного синуса, а затем вверх, ретроградно активируя левое предсердие (рис. 1) [9]. На ЭКГ при этом регистрируется двухфазная (+/-) волна Р с отрицательной второй фазой в нижних стандартных отведениях (рис. 2, 3).

#### Классификация межпредсердной блокады

Выделяют три степени межпредсердной блокады [10].

- Межпредсердная блокада первой степени - частичная блокада (partial interatrial block), проявляющаяся удлинением волны Р более 120 мс без изменения морфологии соответствует замедлению проведения импульса по пучку Бахмана.

- Межпредсердная блокада второй степени - транзиторное изменение морфологии волны Р, то есть чередование комплексов с нормальной однофазной волной Р, комплексов с удлинённой волной Р или двухфазной (+/-) удлинённой волной Р, зарегистрированное в одном и том же нижнем отведении, соответствует периодически возникающей частичной или полной блокаде проведения импульса по пучку Бахмана. Такое транзиторное изменение морфологии волны Р в одном и том же отведении укладывается в концепцию aberrantного предсердного проведения, изложенную в 1972 году Эдвардом Чангом (Edward Chung) [11], который описал транзиторное изменение морфологии волны Р в синусовом комплексе, возникающем после постэкстрасистолических пауз.

- Межпредсердная блокада третьей степени - полная постоянная блокада проведения импульса по пучку Бахмана, проявляющаяся на ЭКГ удлинённой двухфазной (+/-) волной Р в нижних стандартных отведениях. В англоязычной литературе такая блокада получила название «продвинутой» или «далеко зашедшей» межпредсердной блокады (advanced interatrial block).

Степень межпредсердной блокады может меняться. С одной стороны, описано прогрессирование межпредсердной блокады первой степени (частичной блокады) до блокады третьей степени (далеко зашедшей блокады) [9, 12]. С другой стороны, описан регресс степени нарушения проводимости между предсердиями от далеко зашедшей блокады до частичной

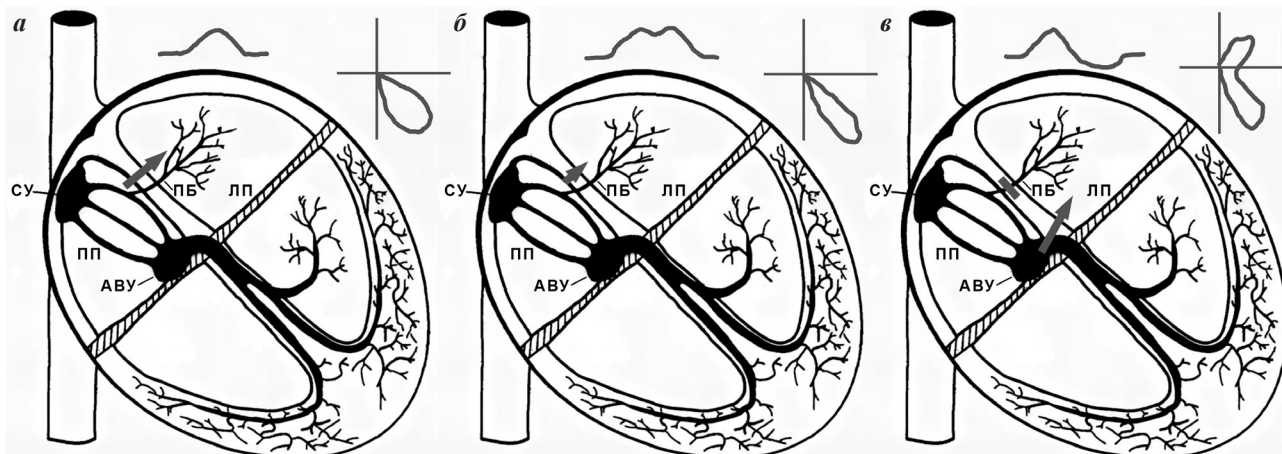


Рис. 1. Схема активации предсердий, конфигурация волны Р и векторная петля возбуждения по предсердиям во фронтальной плоскости в норме (а), при частичной межпредсердной блокаде (б), при далеко зашедшей межпредсердной блокаде (в), где АВУ - атриовентрикулярный узел, ЛП - левое предсердие, ПБ - пучок Бахмана, ПП - правое предсердие, СУ - синусовый узел.

[13], что свидетельствует о том, что нарушение проводимости по пучку Бахмана может быть обратимо.

В отношении классификации и терминологии следует отметить, что вышеизложенное соответствует современному общепринятому представлению о межпредсердной блокаде, основанному на проведенных в последние годы исследованиях и отраженному в международных публикациях. В русскоязычных источниках встречается другая классификация, основанная на работах Макса Соломоновича Кушаковского, который также определяет три степени межпредсердной блокады [14]. В соответствии с этой классификацией межпредсердная блокада I степени характеризуется расширением зубца Р более 120 мс и/или его расщеплением. Межпредсердная блокада II степени в этой классификации подразделяется на тип I с периодикой Венкебаха, когда постепенное нарастание расщепления зубца Р заканчивается выпадением второго левопредсердного компонента зубца, и на тип II, когда второй левопредсердный компонент зубца Р выпадает внезапно. Межпредсердная блокада III степени описана как полное разобщение между предсердиями или предсердная диссоциация. Предсердная диссоциация встречается крайне редко. Описаны отдельные случаи регистрации предсердной диссоциации у умирающих пациентов [15], после премедикации перед хирургическим вмешательством у животных [16], на фоне дигитализации у людей [17], после проведения радиочастотной абляции [18].

#### **Распространенность межпредсердной блокады**

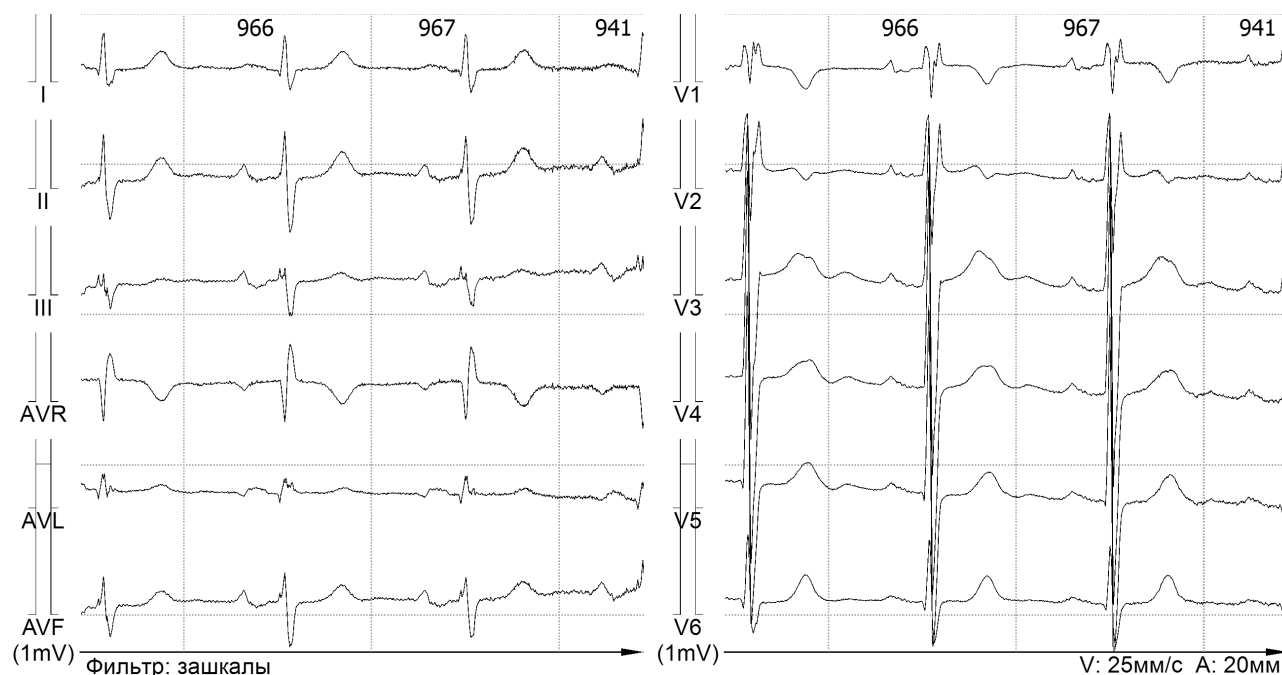
Частичная межпредсердная блокада - очень распространенный ЭКГ феномен, диагностируется более чем в 40% случаев в неселектированных группах пациентов [8]. Распространенность частичной межпредсердной блокады связана с возрастом. В группе здоровых молодых людей до 20 лет удлинение волны Р наблюдается в 5% случаев, у здоровых лиц моложе 35

лет распространённость частичной межпредсердной блокады возрастает до 9% [19]. В возрасте старше 60 лет нормальная длина волны Р встречается реже, чем удлинение волны Р: было показано что у неселектированных пациентов распространённость частичной межпредсердной блокады составляет 59% [20]. Далеко зашедшая межпредсердная блокада встречается гораздо реже, диагностируется у 3% неселектированных пациентов [9]. Ее распространённость также увеличивается с возрастом, составляет 0,5% в общей популяции [21] и достигает 26% у долгожителей старше 100 лет [22]. Межпредсердная блокада второй степени - крайне редкий ЭКГ феномен. Описаны редкие единичные случаи улучшения или восстановления проведения импульса между предсердиями в синусовых комплексах после постэкстрасистолических пауз у лиц, наиболее вероятно, имевших функциональный блок проведения по пучку Бахмана [23].

#### **Патофизиологические механизмы**

##### *Предсердный фиброз*

Межпредсердная блокада на ЭКГ отражает нарушение электрофизиологических свойств миокарда предсердий. Одним из механизмов изменения электрофизиологических свойств миокарда предсердий, приводящих к замедлению проводимости, является развитие фиброза. По данным биопсии миокарда предсердий, проведенной у пациентов с удлинением волны Р во время открытых операций на сердце, было выявлено нарушение целостности клеток миокарда с отложением коллагена в межклеточном пространстве, причем степень удлинения волны Р коррелировала с объемом коллагена в межклеточном пространстве [24]. Корреляция длины волны Р с фиброзом предсердий была подтверждена данными посмертного морфометрического исследования миокарда предсердий пациентов, умерших от сердечно-сосудистой патологии [25]. Взаимосвязь фиброза предсердий



**Рис. 2.** ЭКГ пример далеко зашедшей межпредсердной блокады. Во всех нижних стандартных отведениях регистрируется двухфазная волна Р с отрицательной второй фазой, длина волны Р достигает 180 мс.

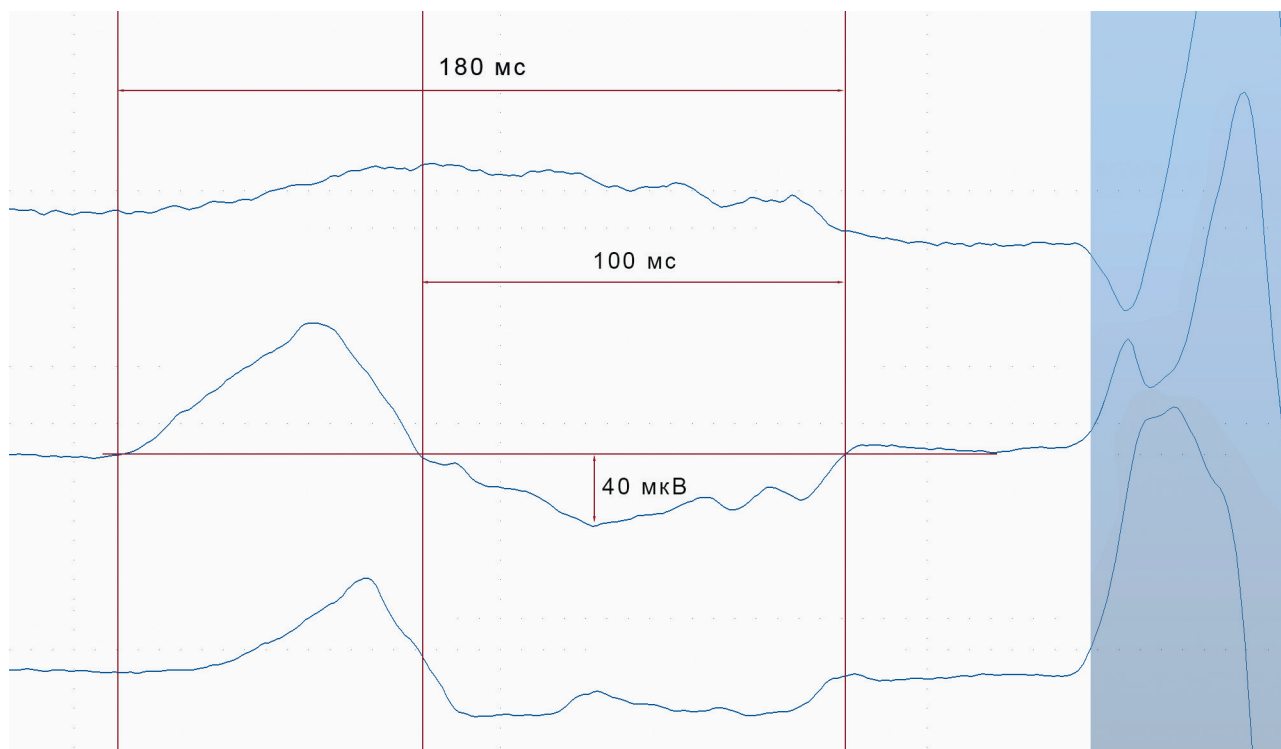
и далеко зашедшей межпредсердной блокады была продемонстрирована по данным магниторезонансной томографии сердца с гадолинием [26]. Одной из причин развития фиброза являются дегенеративные изменения, связанные с возрастом [27], чем и объясняется широкая распространенность межпредсердной блокады у пожилых людей [22]. Помимо возраста, кардиоваскулярные заболевания, такие как артериальная гипертензия, сердечная недостаточность, диабет, коронарный атеросклероз, синдром обструктивного апноэ сна, метаболический синдром могут приводить к развитию фиброза предсердий [12, 28, 29]. Любое воздействие на миокард, такое как механический стресс, ишемическое повреждение, воспаление, электрическая нестабильность активирует фибробласты, что приводит к усилению секреции паракринных факторов и белков внеклеточного матрикса, особенно коллагена [30]. Избыточная секреция коллагена лежит в основе развития фиброза и нарушения электрофизиологических свойств миокарда, <sup>3</sup>приводящих к электро-механической дисфункции.

#### *Увеличение левого предсердия*

Межпредсердная блокада на ЭКГ зачастую сочетается со структурными изменениями предсердий, развивающимися на фоне электро-механической дисфункции. Блокада проведения импульса от правого предсердия может приводить к замедлению активации левого предсердия и, как следствие, к более позднему сокращению левого предсердия в момент, когда уже происходит закрытие митрального клапана [31, 32]. В результате снижается эффективность систолы левого предсердия, повышается давление в полости левого предсердия, что в итоге приводит к дилатации.

Несмотря на то, что понятие «межпредсердная блокада» отражает нарушение электро-механической функции, а понятие «увеличение левого предсердия» отражает анатомическое изменение структуры предсердия, оба они входят в концепцию аномалии левого предсердия (left atrial abnormality) [33]. Действительно, далеко зашедшая блокада (межпредсердная блокада третьей степени) часто сочетается с увеличением левого предсердия [34]. Кроме того, существует корреляция размера левого предсердия с длиной волны P [35].

Тем не менее, в последнее время межпредсердная блокада рассматривается как независимый от увеличения левого предсердия ЭКГ феномен, отражающий нарушение проведения импульса между предсердиями [10]. Блок проведения по пучку Бахмана, проявляющийся на ЭКГ удлинением волны P, далеко не всегда свидетельствует об увеличении левого предсердия, удлинение волны P может наблюдаться за счет замедления скорости проведения импульса при нормальном размере левого предсердия. В то же время, удлинение волны P у пациентов с увеличенным левым предсердием может быть без блокады проведения по пучку Бахмана и обусловлено не замедлением проведения между предсердиями, а увеличением дистанции прохождения импульса по увеличенному левому предсердию [34]. Следует отметить, что более чувствительным ЭКГ маркером увеличения левого предсердия, чем продолжительность волны P, является величина негативной составляющей волны P в первом грудном отведении (P terminal force in lead V1) (рис. 4) [34, 36]. Эта величина определяется как произведение амплитуды второй негативной фазы волны P в миллиметрах и продолжительности второй негативной фазы волны P в секундах.



**Рис. 3.** Результат когерентного накопления волны P в отведениях I, aVF и V<sub>1</sub> при далеко зашедшей межпредсердной блокаде, представленной на рис. 2. Возможна точная оценка как продолжительности, так и амплитуды отрицательной фазы волны P, расчета их произведения или такого интегрального показателя как площадь под кривой.



Значение, превышающее  $0,04 \text{ мм} \cdot \text{с}$  этого показателя расценивается как выходящее за пределы нормальных значений и является одним из классических ЭКГ признаков увеличения левого предсердия [37].

#### **Межпредсердная блокада и наджелудочковые аритмии**

Хорошо известна взаимосвязь межпредсердной блокады и наджелудочковых аритмий, особенно фибрилляции предсердий [1, 21]. Нарушение проводимости в предсердиях формирует аритмический субстрат для развития re-entry аритмий. Структурные изменения пучка Бахмана могут вызывать продольную диссоциацию в соседних мышечных волокнах, тем самым способствуя формированию механизма re-entry и развитию фибрилляции предсердий [38]. В эпидемиологических исследованиях продемонстрирована роль удлинения волны Р или частичной межпредсердной блокады как предиктора развития фибрилляции предсердий [39, 40]. Неоднократно показана связь далеко зашедшей межпредсердной блокады с развитием фибрилляции предсердий в разных популяциях пациентов, причем риск развития фибрилляции предсердий у лиц с далеко зашедшей блокадой превышает риск у лиц с частичной блокадой [21, 22, 41].

Далеко зашедшей межпредсердной блокаде или блокаде третьей степени уделяется особое внимание с тех пор, как в 1999 году Антонио Байес де Луна (Antonio Bayes de Luna) представил данные о развитии наджелудочковых аритмий, самой частой из которых была фибрилляция предсердий, у 94% пациентов кардиологического профиля с межпредсердной блокадой третьей степени [42]. Для сравнения, у пациентов из контрольной группы, сопоставимых по демографическим и клиническим характеристикам, с блокадой первой степени наджелудочковые нарушения ритма развились только в 28% случаев. В дальнейшем группа Байеса де Луна (Bayes de Luna) продолжала изучать межпредсердную блокаду в контексте наджелудочко-

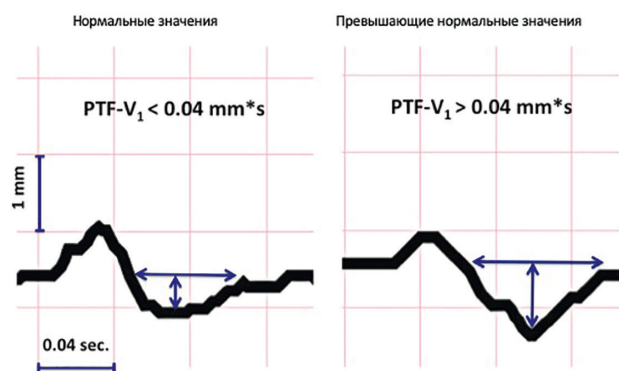
вых аритмий. Кроме того, нашлось много последователей, подтвердивших взаимосвязь межпредсердной блокады третьей степени и наджелудочковых аритмий, и в 2015 году впервые было высказано предположение о наличии отдельного клинического синдрома, который получил название «Байес синдром» [43]. Байес синдром включает в себя сочетание межпредсердной блокады третьей степени и наджелудочковых аритмий, самой частой из которых является фибрилляция предсердий.

В 2018 году опубликованы результаты мета-анализа 16 исследований, включавших 17865 пациентов, наблюдавшихся в течение в среднем 15 лет, которые показали, что наличие далеко зашедшей межпредсердной блокады повышает риск развития фибрилляции предсердий в два раза [44]. Основываясь на этих данных, можно рассматривать межпредсердную блокаду как фактор риска развития фибрилляции предсердий и использовать этот ЭКГ феномен при отборе пациентов высокого тромбоэмболического риска для углубленного обследования с целью выявления фибрилляции предсердий. Кроме того, межпредсердная блокада третьей степени является предиктором рецидива фибрилляции предсердий после изоляции устьев легочных вен, что также может быть учтено клиницистами при выборе тактики лечения пациентов с пароксизмальной формой фибрилляции предсердий [45].

#### **Межпредсердная блокада, тромбоэмболизм и инсульт**

Как уже было отмечено выше, нарушение электромеханической функции предсердий на фоне нарушения проводимости приводит к повышению давления в полости левого предсердия, развитию эндотелиальной дисфункции и формированию фиброза [31]. В результате развивается так называемая «фиброзная предсердная кардиомиопатия», которая проявляется расширением полости левого предсердия, снижением сократимости, что, в свою очередь, приводит к застою и формированию тромбоза - потенциальному субстрату для развития кардиоэмболического инсульта [46-48]. В 2005 году была показана высокая распространенность межпредсердной блокады (80%) у пациентов с эмболическим инсультом [49]. Далее было продемонстрировано, что спонтанное контрастирование левого предсердия чаще встречается у пациентов с межпредсердной блокадой, и описана статистически значимая корреляция межпредсердной блокады и эмболического инсульта [50]. Недавно было показано, что у пациентов с хронической сердечной недостаточностью и далеко зашедшей блокадой независимый риск развития ишемического инсульта в три раза выше чем у пациентов без межпредсердной блокады, и сопоставим с независимым риском развития фибрилляции предсердий [41].

Исследования взаимосвязи межпредсердной блокады и эмболического инсульта привели к обсуждению возможности применения антикоагулянтов с целью профилактики инсульта у пациентов высокого тромбоэмболического риска с далеко зашедшей межпредсердной блокадой даже при отсутствии фибрилляции предсердий [47, 51, 52]. Кроме того, основанием для идеи применения антикоагулянтов у пациентов без



**Рис. 4. Негативная составляющая волны Р в отведении  $V_1$  ( $P$  terminal force in lead  $V_1$  -  $PTF-V_1$ ) определена как произведение амплитуды негативной составляющей (второй фазы) волны Р в миллиметрах и продолжительности негативной составляющей (второй фазы) волны Р в секундах. Значение менее  $0,04 \text{ мм} \cdot \text{с}$  (левая панель) является нормальным, значение более  $0,04 \text{ мм} \cdot \text{с}$  (правая панель) превышает нормальные значения и является ЭКГ маркером увеличения левого предсердия.**

фибрилляции предсердий явились данные о развитии эмболических инсультов у пациентов с высоким риском по шкале CHA<sub>2</sub>DS<sub>2</sub>-VASc без анамнеза фибрилляции предсердий. Ранее была продемонстрирована взаимосвязь тромбоэмболического риска по шкале CHA<sub>2</sub>DS<sub>2</sub>-VASc с развитием инсульта у пациентов без фибрилляции предсердий, было показано, что высокий тромбоэмболический риск 6 и более баллов по шкале CHA<sub>2</sub>DS<sub>2</sub>-VASc был связан с четырехкратным превышением риска неблагоприятного прогноза, включающего инсульт и смерть [53].

Для изучения отдаленного прогноза при наличии далеко зашедшей блокады и возможного ответа на вопрос о назначении антикоагулянтов был инициирован проспективный регистр, который получил название «Байес регистр» [54]. Планируется включить в регистр более 600 пациентов старше 70 лет на синусовом ритме со структурными изменениями сердца (толщина межжелудочковой перегородки более 12 мм или снижение фракции выброса менее 45% или диаметр левого предсердия больше 45 мм) и разделить их на три группы: с нормальной длиной волны P, с частичной межпредсердной блокадой и с далеко зашедшей межпредсердной блокадой. В течение трех лет наблюдения будут оценены первичные конечные точки (развитие фибрилляции предсердий и развитие инсульта) и вторичные конечные точки (начало антикоагулянтной терапии, нарушение когнитивных функций и общая смертность). В настоящее время набор пациентов закончен, период наблюдения заканчивается в 2020 году. Инициаторы регистра возлагают надежды на то, что подтвердят значение межпредсердной блокады у пожилых пациентов со структурными изменениями сердца как большого фактора риска развития фибрилляции предсердий и инсульта и смогут обобщить возможность применения антикоагулянтов у этих пациентов.

#### ***Межпредсердная блокада и общая смертность***

Общая смертность в контексте межпредсердной блокады изучена меньше, чем фибрилляция предсердий и эмболический инсульт. Тем не менее, немногие опубликованные данные позволяют оценивать этот ЭКГ маркер как индикатор неблагоприятного прогноза. В одном из популяционных исследований доказана связь удлинённой волны P с сердечно-сосудистой смертностью у здоровых лиц [55]. У пациентов после

инфаркта миокарда с подъемом сегмента ST далеко зашедшая межпредсердная блокада оказалась фактором риска общей смертности в однофакторном анализе. Однако, будучи связана с возрастом и коморбидностью пациентов, межпредсердная блокада не являлась независимым фактором риска общей смертности [56].

Нашей группой проведен анализ смертности в течение 10 лет у пациентов после перенесенного ишемического инсульта [57]. Далеко зашедшая блокада являлась предиктором общей смертности, однако, независимым предиктором она являлась только в группе пациентов после инсульта без сопутствующих сердечно-сосудистых заболеваний. По-видимому, межпредсердная блокада является значимым маркером неблагоприятного прогноза на доклинической стадии сердечно-сосудистых заболеваний, в то время как на стадии манифестации заболеваний клинические факторы имеют более значимое прогностическое значение, чем этот ЭКГ маркер.

#### ***Искусственно созданная межпредсердная блокада***

Интервенционное лечение наджелудочковых аритмий, развившихся после изоляции устьев легочных вен по поводу фибрилляции предсердий, в ряде случаев приводит к необходимости использования агрессивных техник, включающих радиочастотное воздействие в области впадения пучка Бахмана в левое предсердие, что приводит к развитию искусственной межпредсердной блокады [59, 59]. Отдаленные последствия искусственно созданной межпредсердной блокады еще мало изучены и требуют проведения исследований.

### **ЗАКЛЮЧЕНИЕ**

Межпредсердная блокада на ЭКГ отражает нарушение проведения импульса от правого к левому предсердию по пучку Бахмана независимо от увеличения левого предсердия. В основе развития блокады лежит фиброз предсердий, при наличии которого повышается риск тромбообразования. Доказана взаимосвязь межпредсердной блокады и наджелудочковых аритмий, в частности фибрилляции предсердий, а также развития эмболического инсульта. В свете выявленных взаимосвязей обсуждается использование этого ЭКГ феномена при определении показаний к назначению антикоагулянтов у пациентов высокого риска без анамнеза фибрилляции предсердий.

### **ЛИТЕРАТУРА**

1. Bayes de Luna A, Cladellas M, Oter R. et al. Interatrial conduction block and retrograde activation of the left atrium and paroxysmal supraventricular tachyarrhythmia. *Eur Heart J*. 1988;9(10):1112-1118.
2. Lemery R, Guiraudon G, Veinot JP. Anatomic description of Bachmann's bundle and its relation to the atrial septum. *Am J Cardiol*. 2003;91(12):1482-1485, a1488.
3. Hayashi H, Lux RL, Wyatt RF. et al. Relation of canine atrial activation sequence to anatomic landmarks. *Am J Physiol*. 1982;242(3):H421-428.
4. Mitrofanova L, Ivanov V, Platonov PG. Anatomy of the inferior interatrial route in humans. *Europace*. 2005;7 Suppl 2:49-55.
5. Platonov PG, Mitrofanova L, Ivanov V, Ho SY. Substrates for intra-atrial and interatrial conduction in the atrial septum: anatomical study on 84 human hearts. *Heart Rhythm*. 2008;5(8):1189-1195.
6. Willems JL, Robles de Medina EO, Bernard R. et al. Criteria for intraventricular conduction disturbances and pre-excitation. World Health Organization/International Society and Federation for Cardiology Task Force Ad Hoc. *J Am Coll Cardiol*. 1985;5(6):1261-1275.
7. Hancock EW, Deal BJ, Mirvis DM. et al. AHA/ACCF/HRS recommendations for the standardization and interpretation of the electrocardiogram: part V: electrocardiogram changes associated with cardiac chamber hypertrophy: a

- scientific statement from the American Heart Association Electrocardiography and Arrhythmias Committee, Council on Clinical Cardiology; the American College of Cardiology Foundation; and the Heart Rhythm Society. Endorsed by the International Society for Computerized Electrocardiology. *J Am Coll Cardiol.* 2009;53(11):992-1002.
8. Ariyarajah V, Frisella ME, Spodick DH. Reevaluation of the criterion for interatrial block. *Am J Cardiol.* 2006;98(7):936-937.
9. Ariyarajah V, Spodick DH. Progression of partial to advanced interatrial block. *J Electrocardiol.* 2006;39(2):177-179.
10. Bayes de Luna A, Platonov P, Cosio FG. et al. Interatrial blocks. A separate entity from left atrial enlargement: a consensus report. *J Electrocardiol.* 2012;45(5):445-451.
11. Chung EK. Aberrant atrial conduction. Unrecognized electrocardiographic entity. *Br Heart J.* 1972;34(4):341-346.
12. Ariyarajah V, Kranis M, Apiyasawat S, Spodick DH. Potential factors that affect electrocardiographic progression of interatrial block. *Ann Noninvasive Electrocardiol.* 2007;12(1):21-26.
13. Ariyarajah V, Ali M, Spodick DH. Intermittent advanced atrial depolarization abnormality? *Cardiology.* 2008;110(1):68-72.
14. М.С.Кушаковский. Аритмии сердца. Санкт-Петербург: Гиппократ; 1992 [M.S. Kushakovskiy. Arrhythmias of the heart. St. Petersburg: Hippocrates; 1992 (In Russ.)].
15. Abarquez RF, La Due JS. Atrial dissociation. *Am J Cardiol.* 1961;8:448-452.
16. Thorn CL, Vezina-Audette R, Gelzer AR. Conversion of atrial dissociation with lidocaine in a dog. *J Vet Cardiol.* 2017;19(3):283-286.
17. Condorelli G, Dato A, Sindoni E. Transient atrial dissociation due to digitalis toxicity. *Am Heart J.* 1982;104(5 Pt 1):1102-1104.
18. Макарова НВ, Дурманов СС, Козлов АВ. и др. Случай развития полной межпредсердной блокады, имитирующей атриовентрикулярную блокаду третьей степени на ЭКГ, в момент проведения радиочастотной абляции типичного трепетания предсердий. Вестник аритмологии. 2018;94:40-46 [Makarova N.V., Durmanov S.S., Bazylev V.V. A case of development of the complete intra-atrial and inter-atrial blocks mimicking complete atrioventricular block during radiofrequency ablation of cavo-tricuspid isthmus. *Journal of arrhythmology.* 2018;94:40-46 (In Russ.)].
19. Gialafos E, Psaltopoulou T, Papaioannou TG. et al. Prevalence of interatrial block in young healthy men <35 years of age. *Am J Cardiol.* 2007;100(6):995-997.
20. Asad N, Spodick DH. Prevalence of interatrial block in a general hospital population. *Am J Cardiol.* 2003;91(5):609-610.
21. O'Neal WT, Zhang ZM, Loehr LR. et al. Electrocardiographic Advanced Interatrial Block and Atrial Fibrillation Risk in the General Population. *Am J Cardiol.* 2016;117(11):1755-1759.
22. Martinez-Selles M, Masso-van Roessel A, Alvarez-Garcia J. et al. Interatrial block and atrial arrhythmias in centenarians: Prevalence, associations, and clinical implications. *Heart Rhythm.* 2016;13(3):645-651.
23. Wang CN, Manzardo J, Longo D. et al. Second-degree interatrial block: A case series. *J Electrocardiol.* 2019;54:18-21.
24. Legato MJ, Bull MB, Ferrer MI. Atrial ultrastructure in patients with fixed intra-atrial block. *Chest.* 1974;65(3):252-261.
25. Huo Y, Mitrofanova L, Orshanskaya V. et al. P-wave characteristics and histological atrial abnormality. *J Electrocardiol.* 2014;47(3):275-280.
26. Benito EM, De Luna AB, Baranchuk A, Mont L. Extensive atrial fibrosis assessed by late gadolinium enhancement cardiovascular magnetic resonance associated with advanced interatrial block electrocardiogram pattern. *Europace.* 2017;19(3):377.
27. Gramley F, Lorenzen J, Knackstedt C. et al. Age-related atrial fibrosis. *Age (Dordr).* 2009;31(1):27-38.
28. Daccarett M, Badger TJ, Akoum N. et al. Association of left atrial fibrosis detected by delayed-enhancement magnetic resonance imaging and the risk of stroke in patients with atrial fibrillation. *J Am Coll Cardiol.* 2011;57(7):831-838.
29. Maeno K, Kasai T, Kasagi S. et al. Relationship between atrial conduction delay and obstructive sleep apnea. *Heart Vessels.* 2013;28(5):639-645.
30. Klesen A, Jakob D, Emig R. et al. Cardiac fibroblasts: Active players in (atrial) electrophysiology? *Herzschrittmacherther Elektrophysiol.* 2018;29(1):62-69.
31. Goyal SB, Spodick DH. Electromechanical dysfunction of the left atrium associated with interatrial block. *Am Heart J.* 2001;142(5):823-827.
32. Spodick DH. Effect of interatrial block on left atrial function. *J Cardiol.* 2001;38(3):169-171.
33. Kitkungvan D, Spodick DH. Interatrial block: is it time for more attention? *J Electrocardiol.* 2009;42(6):687-692.
34. Chhabra L, Devadoss R, Chaubey VK, Spodick DH. Interatrial block in the modern era. *Curr Cardiol Rev.* 2014;10(3):181-189.
35. Ariyarajah V, Mercado K, Apiyasawat S. et al. Correlation of left atrial size with p-wave duration in interatrial block. *Chest.* 2005;128(4):2615-2618.
36. Munuswamy K, Alpert MA, Martin RH. et al. Sensitivity and specificity of commonly used electrocardiographic criteria for left atrial enlargement determined by M-mode echocardiography. *Am J Cardiol.* 1984;53(6):829-832.
37. Bonow R, Mann D, Zipes D, Libby P. Braunwald's Heart Disease: A Textbook of Cardiovascular Medicine, 9th edition. Philadelphia: Elsevier. 2012:137-138.
38. van Campenhout MJ, Yaksh A, Kik C. et al. Bachmann's bundle: a key player in the development of atrial fibrillation? *Circ Arrhythm Electrophysiol.* 2013;6(5):1041-1046.
39. Magnani JW, Zhu L, Lopez F. et al. P-wave indices and atrial fibrillation: cross-cohort assessments from the Framingham Heart Study (FHS) and Atherosclerosis Risk in Communities (ARIC) study. *Am Heart J.* 2015;169(1):53-61.e51.
40. Magnani JW, Johnson VM, Sullivan LM. et al. P wave duration and risk of longitudinal atrial fibrillation in persons  $\geq$  60 years old (from the Framingham Heart Study). *Am J Cardiol.* 2011;107(6):917-921.e911.

41. Escobar-Robledo LA, Bayes-de-Luna A, Lupon J. et al. Advanced interatrial block predicts new-onset atrial fibrillation and ischemic stroke in patients with heart failure: The “Bayes’ Syndrome-HF” study. *Int J Cardiol.* 2018;271:174-180.
42. Bayes de Luna A, Guindo J, Vinolas X. et al. Third-degree inter-atrial block and supraventricular tachyarrhythmias. *Europace.* 1999;1(1):43-46.
43. Conde D, Seoane L, Gysel M. et al. Bayes’ syndrome: the association between interatrial block and supraventricular arrhythmias. *Expert Rev Cardiovasc Ther.* 2015;13(5):541-550.
44. Tse G, Wong CW, Gong M. et al. Predictive value of inter-atrial block for new onset or recurrent atrial fibrillation: A systematic review and meta-analysis. *Int J Cardiol.* 2018;250:152-156.
45. Wu JT, Long DY, Dong JZ. et al. Advanced interatrial block predicts clinical recurrence of atrial fibrillation after catheter ablation. *J Cardiol.* 2016;68(4):352-356.
46. Kottkamp H. Human atrial fibrillation substrate: towards a specific fibrotic atrial cardiomyopathy. *Eur Heart J.* 2013;34(35):2731-2738.
47. Bayes de Luna A, Baranchuk A, Martinez-Selles M, Platonov PG. Anticoagulation in patients at high risk of stroke without documented atrial fibrillation. Time for a paradigm shift? *Ann Noninvasive Electrocardiol.* 2017;22(1).
48. Adams HP, Jr., Bendixen BH, Kappelle LJ. et al.. Classification of subtype of acute ischemic stroke. Definitions for use in a multicenter clinical trial. TOAST. Trial of Org 10172 in Acute Stroke Treatment. *Stroke.* 1993;24(1):35-41.
49. Lorbar M, Levraut R, Phadke JG, Spodick DH. Interatrial block as a predictor of embolic stroke. *Am J Cardiol.* 2005;95(5):667-668.
50. Ariyaratnam V, Puri P, Apiyasawat S, Spodick DH. Interatrial block: a novel risk factor for embolic stroke? *Ann Noninvasive Electrocardiol.* 2007;12(1):15-20.
51. Bayes de Luna A, Martinez-Selles M, Bayes-Genis A. et al. Surface ECG interatrial block-guided treatment for stroke prevention: rationale for an attractive hypothesis. *BMC Cardiovasc Disord.* 2017;17(1):211.
52. Martinez-Selles M, Fernandez Lozano I, Baranchuk A. et al. Should We Anticoagulate Patients at High Risk of Atrial Fibrillation? *Rev Esp Cardiol (Engl Ed).* 2016;69(4):374-376.
53. Polenz GF, Leiria TL, Essebag V. et al. CHA2 DS2 VASc Score as a Predictor of Cardiovascular Events in Ambulatory Patients without Atrial Fibrillation. *Pacing Clin Electrophysiol.* 2015;38(12):1412-1417.
54. Seoane L, Cortes M, Conde D. Update on Bayes’ syndrome: the association between an interatrial block and supraventricular arrhythmias. *Expert Rev Cardiovasc Ther.* 2019;17(3):225-235.
55. Magnani JW, Gorodeski EZ, Johnson VM. et al. P wave duration is associated with cardiovascular and all-cause mortality outcomes: the National Health and Nutrition Examination Survey. *Heart Rhythm.* 2011;8(1):93-100.
56. Bruna V, Velasquez-Rodriguez J, Valero-Masa MJ. et al. Prognostic of Interatrial Block after an Acute ST-Segment Elevation Myocardial Infarction. *Cardiology.* 2019;142(2):109-115.
57. Baturova MA, Lindgren A, Shubik YV. et al. Interatrial block in prediction of all-cause mortality after first-ever ischemic stroke. *BMC Cardiovasc Disord.* 2019;19(1):37.
58. Mikhaylov EN, Mitrofanova LB, Vander MA. et al. Biatrial tachycardia following linear anterior wall ablation for the perimitral reentry: incidence and electrophysiological evaluations. *J Cardiovasc Electrophysiol.* 2015;26(1):28-35.
59. Moser F, Rieger A, Ponisch C, Kottkamp H. A novel ablation approach in atrial fibrillation patients undergoing fibrotic-based substrate modification: Targeting the Bachmann’s bundle? *J Cardiovasc Electrophysiol.* 2018;29(6):844-853.