

Суточное мониторирование ЭКГ

ФИО: **Бол**

Дата рождения: **28.12.1956** Возраст: **63**

Вес: **77** Рост: **167** Адрес: _____

Принимаемая терапия: _____

В течение времени наблюдения жалобы на неприятные ощущения не предъявлялись.

Калибровка датчика положения тела не проводилась – это исключает клинически важную информацию о связи с положением тела.

Исследование проведено на системе **"Кардиотехника" (ИНКАРТ, Санкт-Петербург)**

Дата обследования: **24.10.2020** Начало: **18:12** Номер обследования: **M6106201026113017**

Длительность наблюдения: **22 час. 54 мин.** пригодно для анализа: **22 час. 54 мин.**

Кардиорегистратор № 106 (30) Частота (Гц): 250

Анализ проводился с помощью программы: KTRResult 3 версия 3.247.26753

Регистрировались каналы: I, II, III, AVR, AVL, AVF, V1, V2, V3, V4, V5, V6

Динамика ЧСС

ЧСС днем (бодрствование): средняя: **40** мин: **32** (07:46:00) макс. **50** (21:51:00)

ЧСС ночью (во время сна): средняя: **35** мин: **32** (07:10:00) макс. **42** (00:08:00)

Общая продолжительность сна: **07 час. 34 мин.**

Оценка средней ЧСС (согласно рекомендациям НИИ кардиологии МЗ РФ (С-Петербург) у взрослых и рекомендациям Федерального Центра аритмий (Москва) у детей).

Выраженная брадикардия в течение суток.

Оценка циркадной динамики ЧСС (согласно рекомендациям В.М.Тихоненко (2018г)).

Циркадный индекс 114%. Циркадный индекс ЧСС снижен.

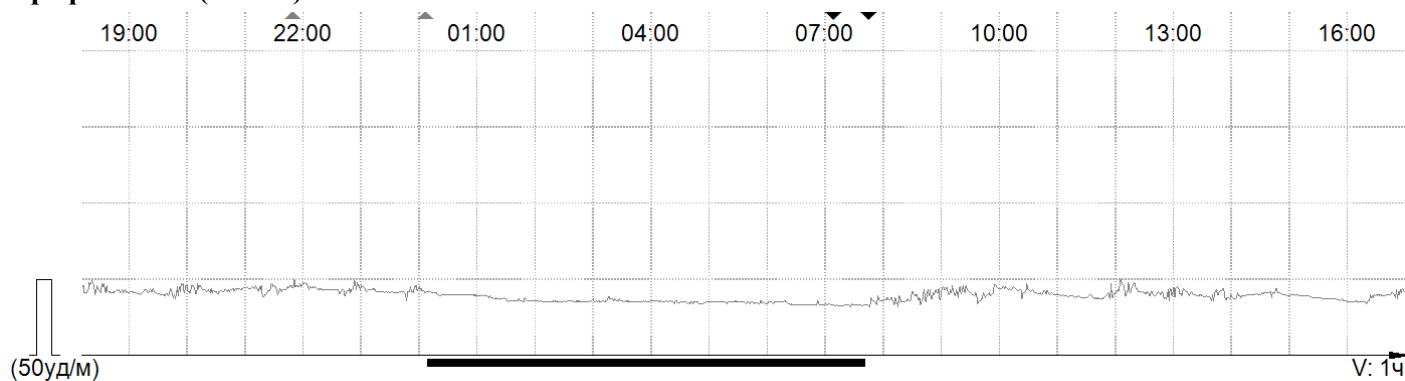
Оценка максимальной ЧСС (согласно рекомендациям Орлов В.Н. Руководство по электрокардиографии – М.: МИА, 2017, с. 69)

В течение суток субмаксимальная ЧСС не достигнута (32% от максимально возможной для данного возраста).

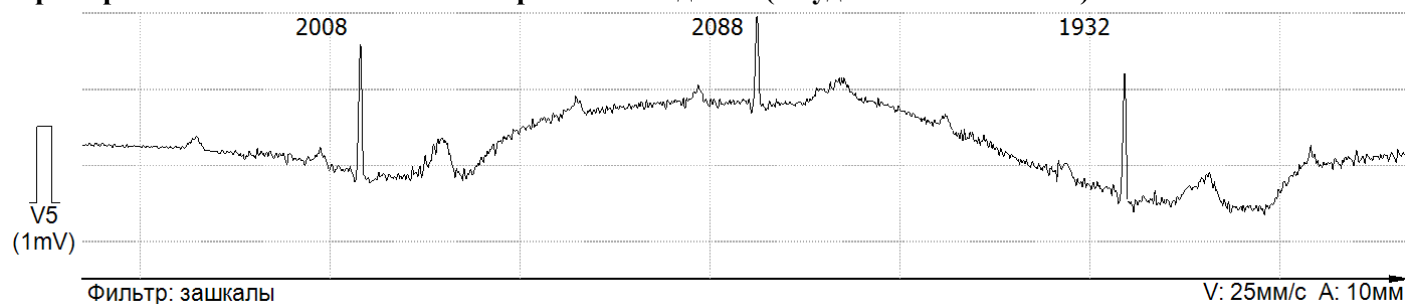
Таблица движения

Период	Движение			Ходьба		Покой	
	Интеграл (mg*мин)	Время	ЧСС	Время	ЧСС	Время	ЧСС
все измерение	33602	05:05:00	41	00:35:00	41	17:49:43	38
бодрствование	32465	05:03:40	41	00:34:50	41	10:16:53	40
сон	1137	00:01:20	37	00:00:10	39	07:32:50	35

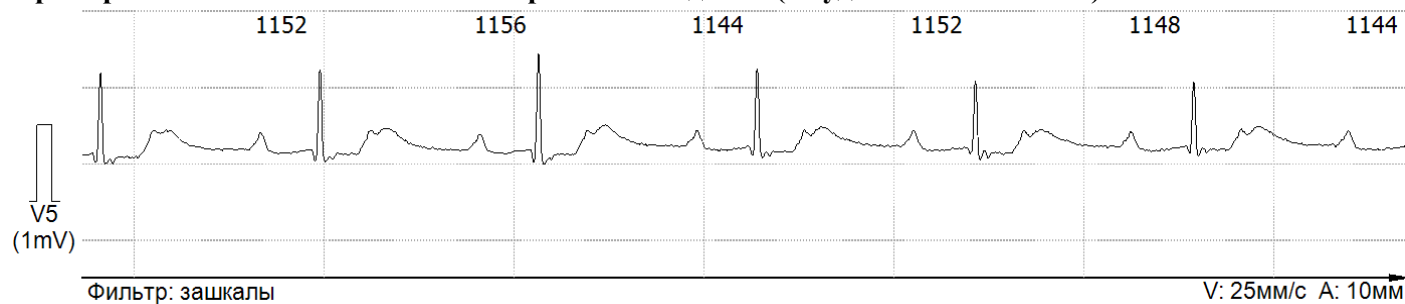
График ЧСС (1 мин.)



Пример ЭКГ минимальной ЧСС за время наблюдения (32 уд/м 25 окт 07:46:39)



Пример ЭКГ максимальной ЧСС за время наблюдения (50 уд/м 24 окт 21:51:09)



Ритмы и нарушения ритма сердца

За время обследования наблюдались следующие типы ритмов:

Синусовый ритм с полной блокадой правой ножки пучка Гиса и атриовентрикулярной блокадой 2 степени. общей длительностью 22:54:22, с частотой от 32 до 50 (средняя 39) уд/мин, состоящий из одного участка: 24 окт 18:12:21 (длит. 22:54:22).

Статистика нарушений ритма сердца

Название	всего	за 1000	в час	RR (мс)			Длина (компл.)			ЧСС (уд /мин)		Продолжительность	
				мин.	макс.	средн.	от	до	средн	мин.	макс.	минимум	максимум
Синусовый ритм с полной блокадой правой ножки пучка Гиса и атриовентрикулярной блокадой 2 степени.													
--- Одиночные желудочковые полиморфные экстрасистолы													
всё измер.	9	0	0	612	1552	966							
бодр.	9	0	1	612	1552	966							
---- Парные желудочковые мономорфные экстрасистолы													
всё измер.	1	0	0	1488	1500	1494							
бодр.	1	0	0	1488	1500	1494							
---- Парные желудочковые полиморфные экстрасистолы со сливным комплексом													
всё измер.	2	0	0	1440	1584	1007							
бодр.	2	0	0	1440	1584	1007							
----- Неустойчивый мономорфный желудочковый ритм.													
всё измер.	2	0	0	1448	1572	796	3	7	5	39	41	4 с	10 с
бодр.	2	0	0	1448	1572	796	3	7	5	39	41	4 с	10 с
-- Паузы с атриовентрикулярной блокадой 2-й степени с проведением 3:1 и 4:1													
всё измер.	277	5	12	1592	2196	1643	1	5	1	28	30	1 с	10 с
бодр.	256	3	17	1592	2136	1704	1	5	1	29	30	1 с	10 с
сон	21	1	3	2004	2196	1280	1	3	1	28	30	2 с	6 с
--- Синусовые комплексы с исчезновением ВЖ блокады													
всё измер.	13	0	1	1152	2000	860	1	8	3	37	40	1 с	12 с
бодр.	12	0	1	1152	1636	843	1	8	3	37	40	1 с	12 с
сон	1	0	0	2000	2000	2000							

Оценка градаций желудочковых аритмий.

Желудочковая экстрасистолия 5 градации по Ryan.

Оценка нарушений ритма применительно к "норме" (по рекомендациям Тихоненко В.М. и др.

Нарушения ритма и проводимости сердца у здоровых лиц. – Вестник Аритмологии, 2018, №91, с. 11;

Желудочковые аритмии и холтеровское мониторирование. – Вестник Аритмологии, 2018, №93, с. 53).

Регистрируются наджелудочковые аритмии нехарактерные для здоровых лиц.

Регистрируются желудочковые аритмии нехарактерные для здоровых лиц.

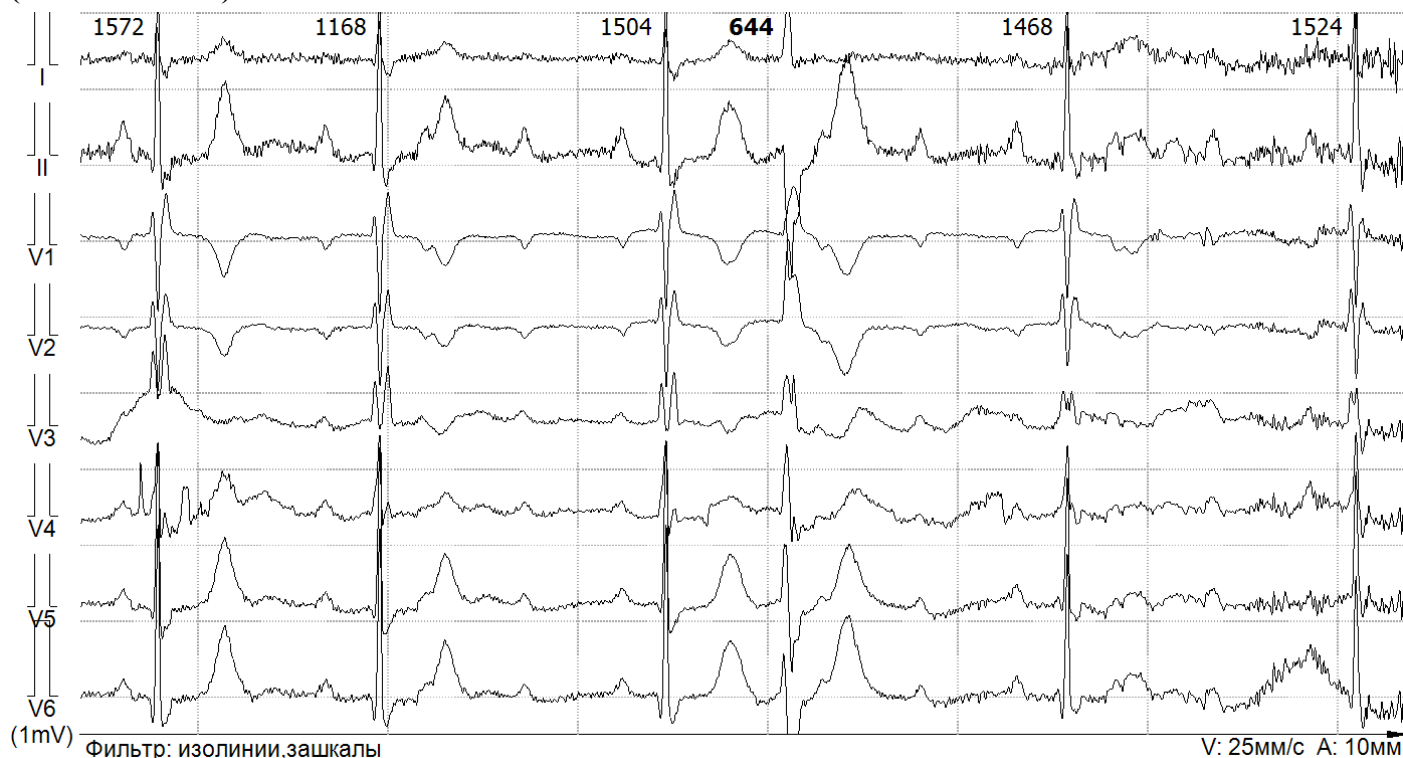
Оценка циркадной динамики нарушений ритма (по рекомендациям Л.М. Макарова (1996г)).

Анализ циркадной динамики нецелесообразен из-за небольшого числа аритмий.

Оценка турбулентности сердечного ритма (по рекомендациям Bauer A., Malik M., Schmidt G et al. Heart rate turbulence: standards of measurements, physiological interpretation and clinical use. International society for holter and noninvasive electrophysiology consensus (2008г)).

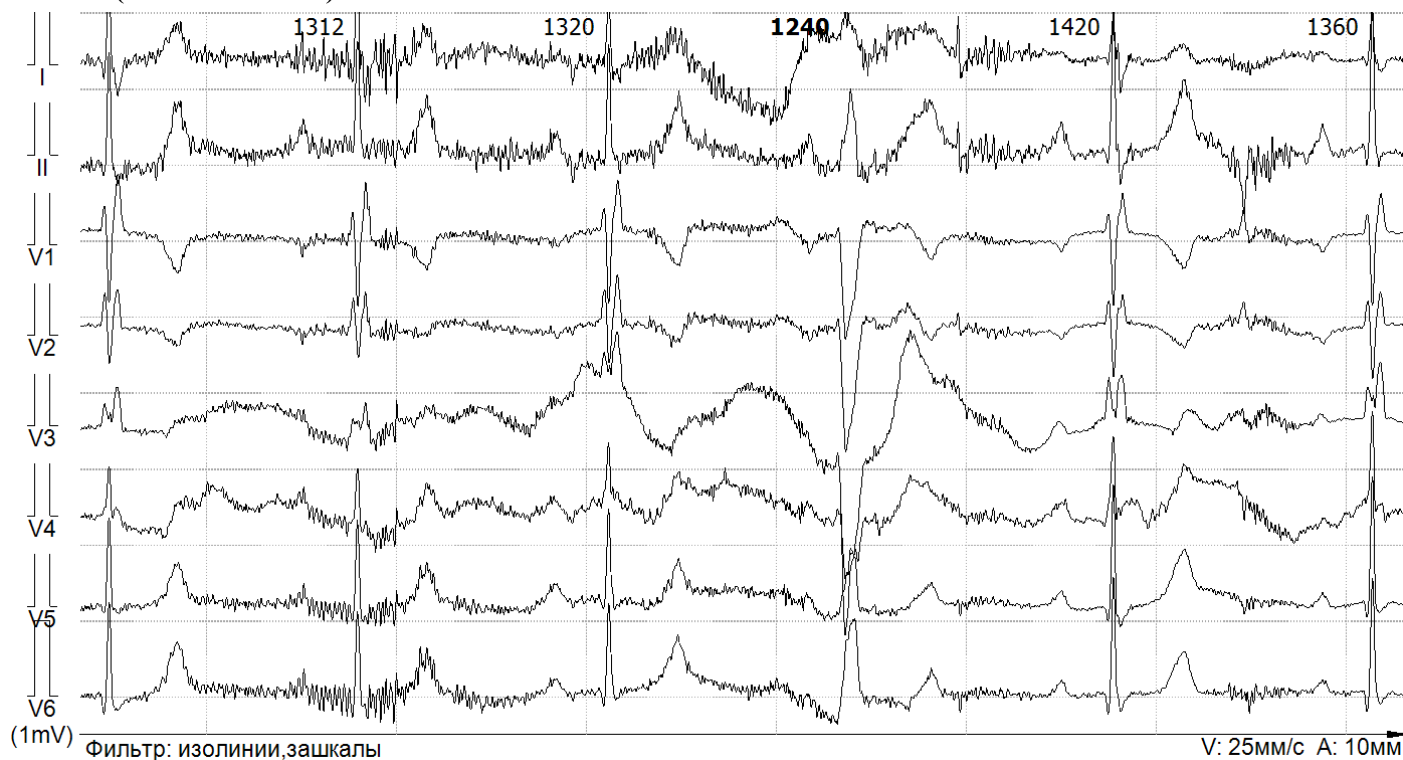
Анализ параметров турбулентности невозможен.

Синусовый ритм с полной блокадой правой ножки пучка Гиса и атриовентрикулярной блокадой 2 степени.. Одиночные желудочковые экстрасистолы с QRS по типу блокады правой ножки п. Гиса (24 окт 18:16:56)



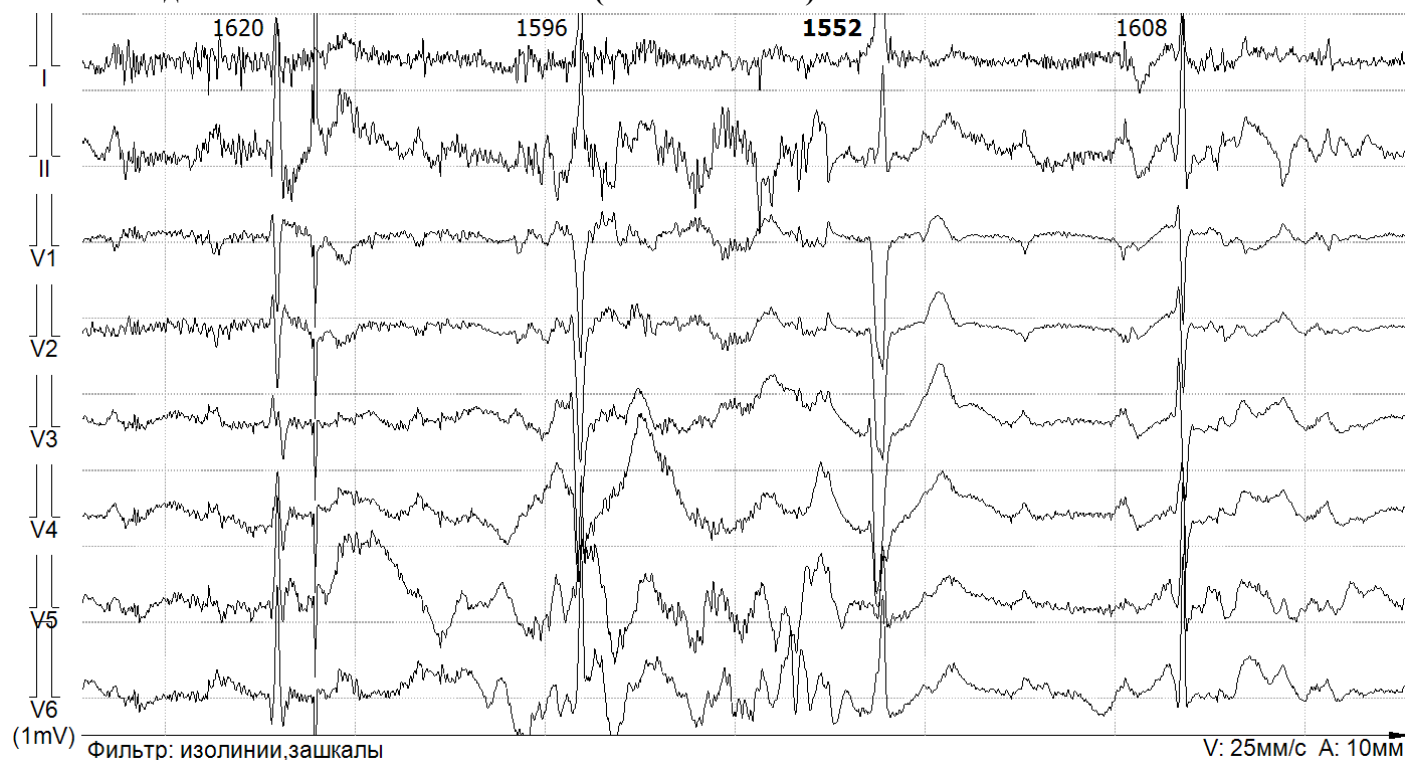
Пример аритмии с предэктопическим интервалом от 612 до 656 (в среднем 634) мсек.
 Всего: 5 (менее 1 в час). Днем: 5 (менее 1 в час). Ночью: нет.

Синусовый ритм с полной блокадой правой ножки пучка Гиса и атриовентрикулярной блокадой 2 степени.. Одиночные желудочковые полиморфные экстрасистолы по типу блокады левой ножки п. Гиса (24 окт 20:08:25)



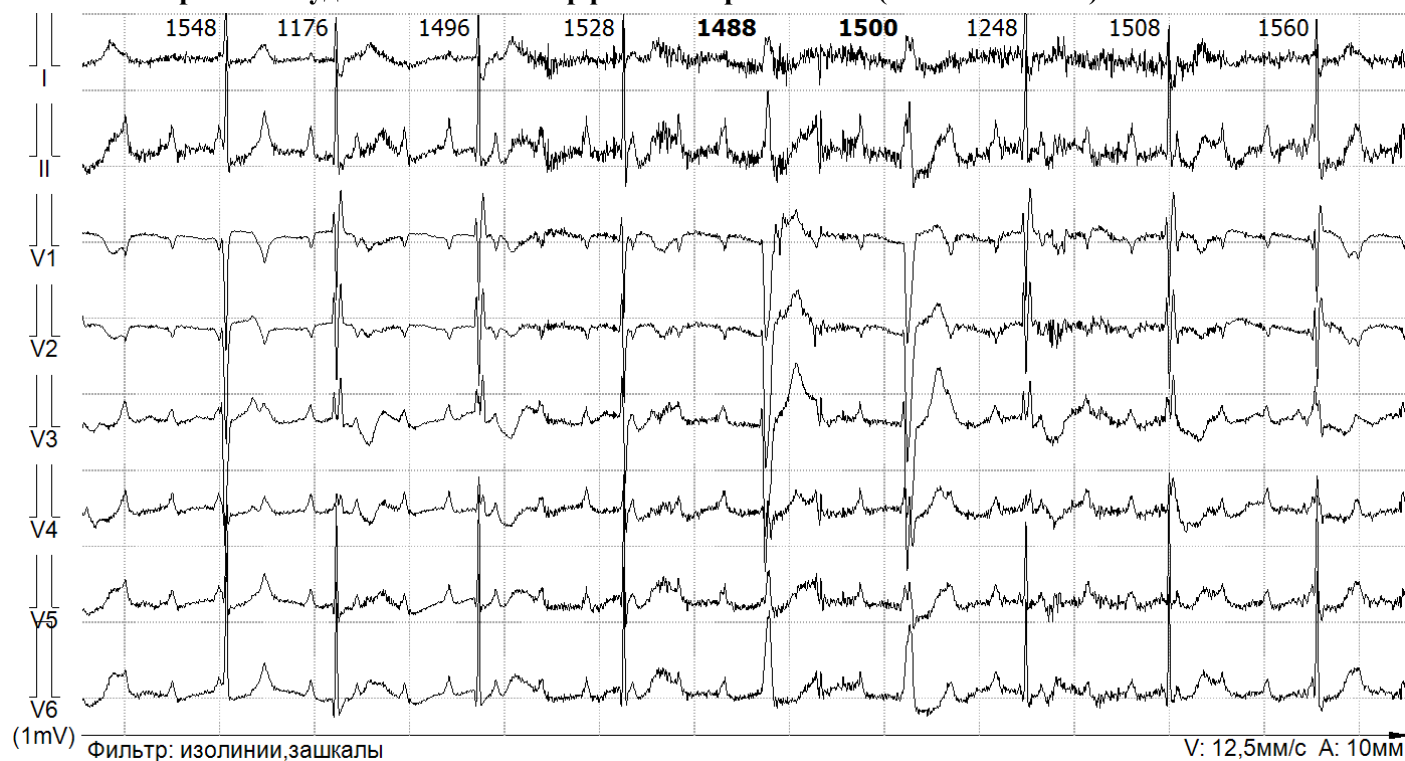
Пример аритмии с предэктопическим интервалом от 1184 до 1240 (в среднем 1212) мсек.
 Всего: 2 (менее 1 в час). Днем: 2 (менее 1 в час). Ночью: нет.

Синусовый ритм с полной блокадой правой ножки пучка Гиса и атриовентрикулярной блокадой 2 степени.. Одиночные сливные комплексы (24 окт 18:36:28)



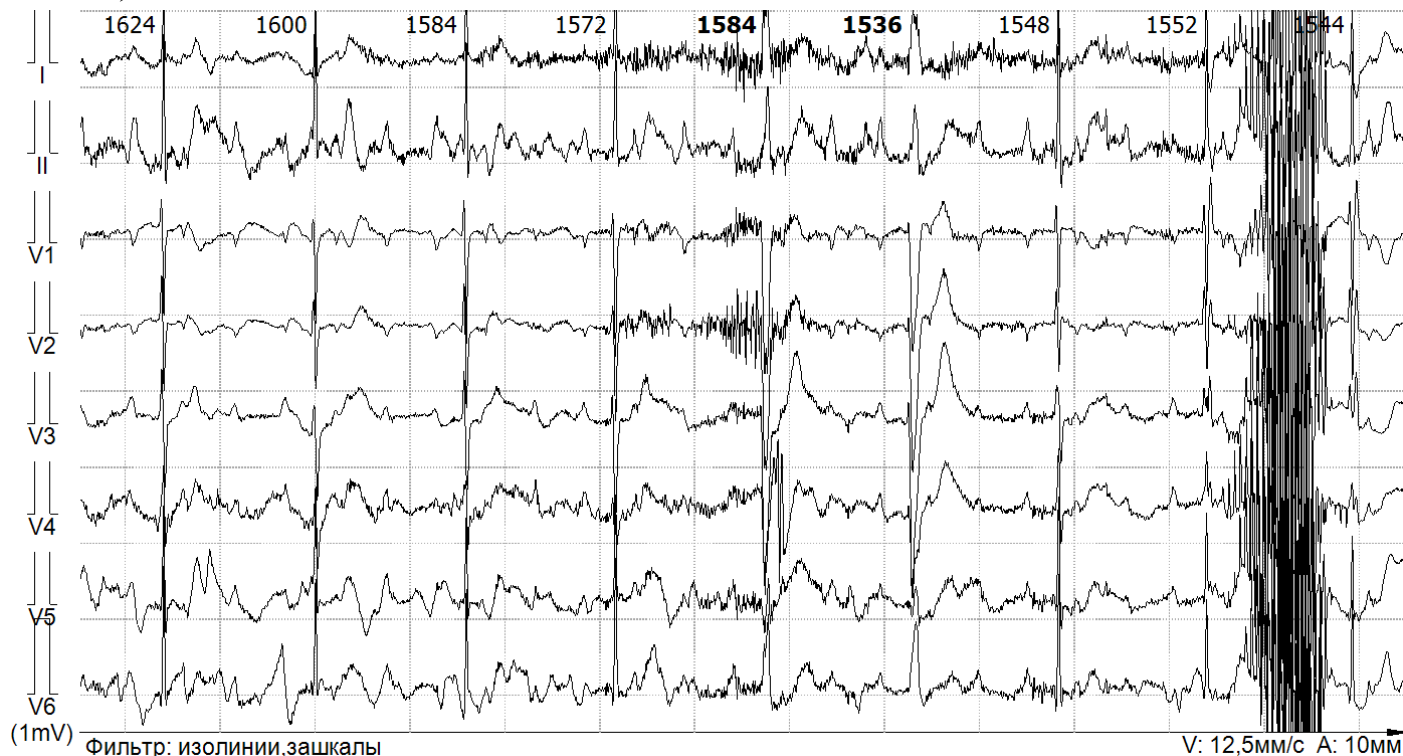
Пример аритмии с предэкзотическим интервалом от 1548 до 1552 (в среднем 1550) мсек.
 Всего: 2 (менее 1 в час). Днем: 2 (менее 1 в час). Ночью: нет.

Синусовый ритм с полной блокадой правой ножки пучка Гиса и атриовентрикулярной блокадой 2 степени.. Парные желудочковые монорморфные экстрасистолы (25 окт 10:24:05)



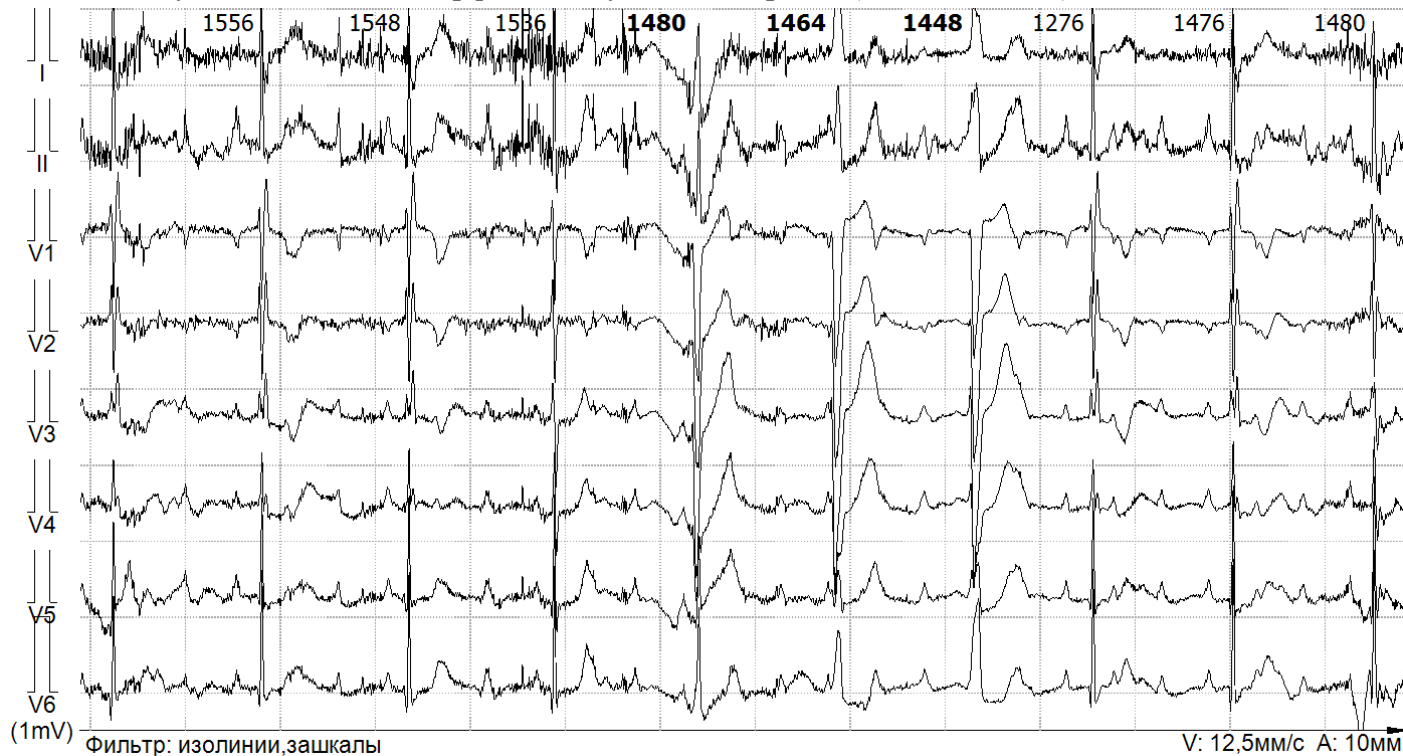
Пример аритмии с предэкзотическим интервалом от 1488 до 1500 (в среднем 1494) мсек.
 Всего: 1 (менее 1 в час). Днем: 1 (менее 1 в час). Ночью: нет.

Синусовый ритм с полной блокадой правой ножки пучка Гиса и атриовентрикулярной блокадой 2 степени.. Парные желудочковые полиморфные экстрасистолы со сливным комплексом (24 окт 18:30:41)



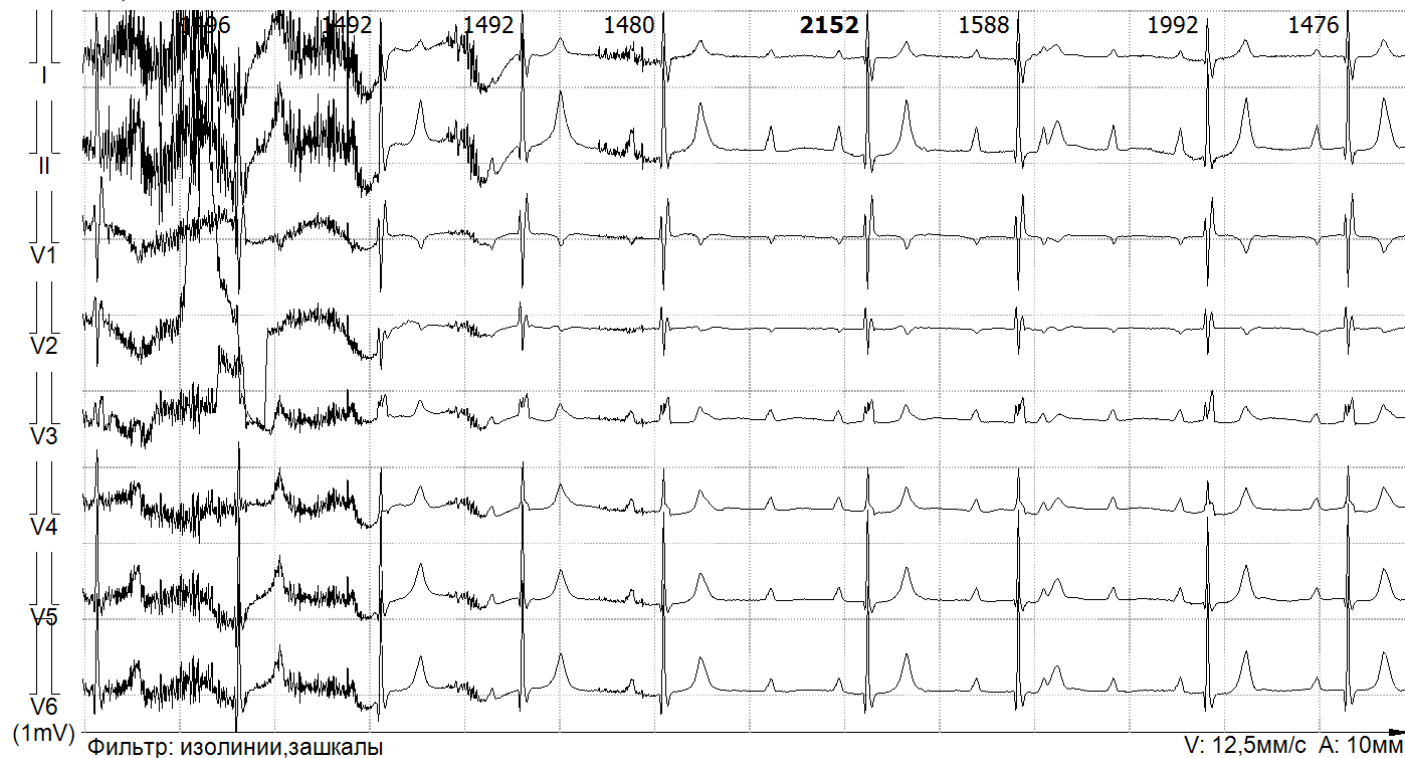
Пример аритмии с предэкзтопическим интервалом от 1440 до 1584 (в среднем 1007) мсек.
 Всего: 2 (менее 1 в час). Днем: 2 (менее 1 в час). Ночью: нет.

Синусовый ритм с полной блокадой правой ножки пучка Гиса и атриовентрикулярной блокадой 2 степени.. Неустойчивый монорморфный желудочковый ритм. (24 окт 18:25:33)



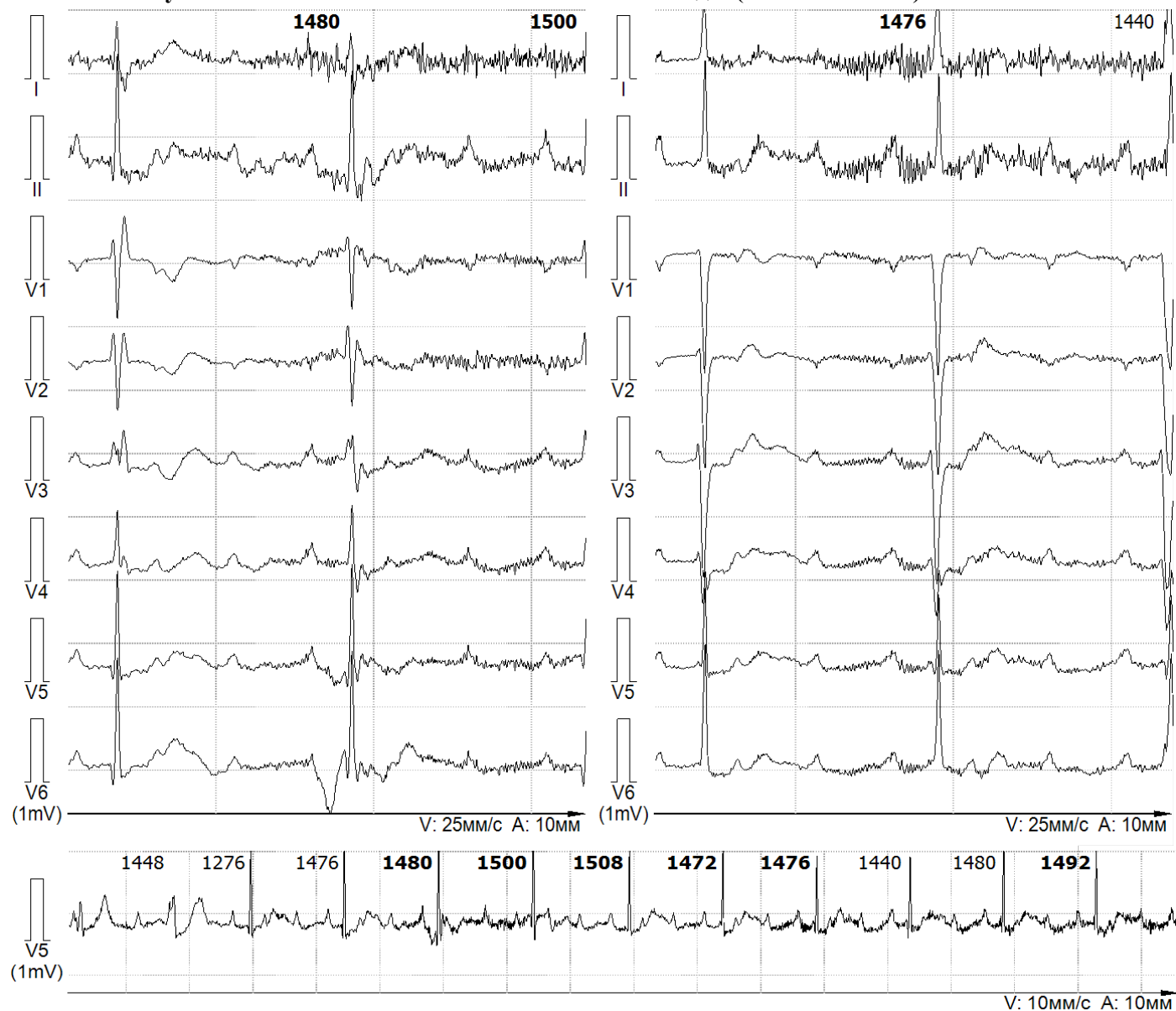
Пример аритмии с ЧСС от 39 до 41 уд/мин.
 Всего: 2 (менее 1 в час). Днем: 2 (менее 1 в час). Ночью: нет.

Синусовый ритм с полной блокадой правой ножки пучка Гиса и атриовентрикулярной блокадой 2 степени.. Паузы с атриовентрикулярной блокадой 2-й степени с проведением 3:1 и 4:1 (25 окт 03:15:44)



Пример аритмии с ЧСС от 28 до 30 уд/мин.
Всего: 277 (12 в час). Днем: 256 (17 в час). Ночью: 21 (3 в час).

Синусовый ритм с полной блокадой правой ножки пучка Гиса и атриовентрикулярной блокадой 2 степени.. Синусовые комплексы с исчезновением ВЖ блокады (24 окт 18:25:40)



Пример аритмии с ЧСС от 37 до 40 уд/мин.
 Всего: 13 (1 в час). Днем: 12 (1 в час). Ночью: 1 (менее 1 в час).

Оценка ишемических изменений

*Оценка характеристик эпизодов ишемического смещения сегмента ST
 (по рекомендациям МЗ РФ (1993г)).*

**Ишемические изменения ЭКГ не обнаружены.
 Оценка смещения сегмента ST невозможна в течении 219 мин. на фоне продолжительных эпизодов следующих форм комплексов: сливной комплекс, в/ж блокада (полная правой н.п.Г.), артефакт Z.**

Анализ изменений QT-интервала

Оценка изменения QT-интервала (кор. QT по формуле Fridericia LS)

Наблюдалось значимое удлинение скорректированного QT-интервала свыше 450 мс (до 584 мс) в течение 17 часов 59 минут (85% времени).

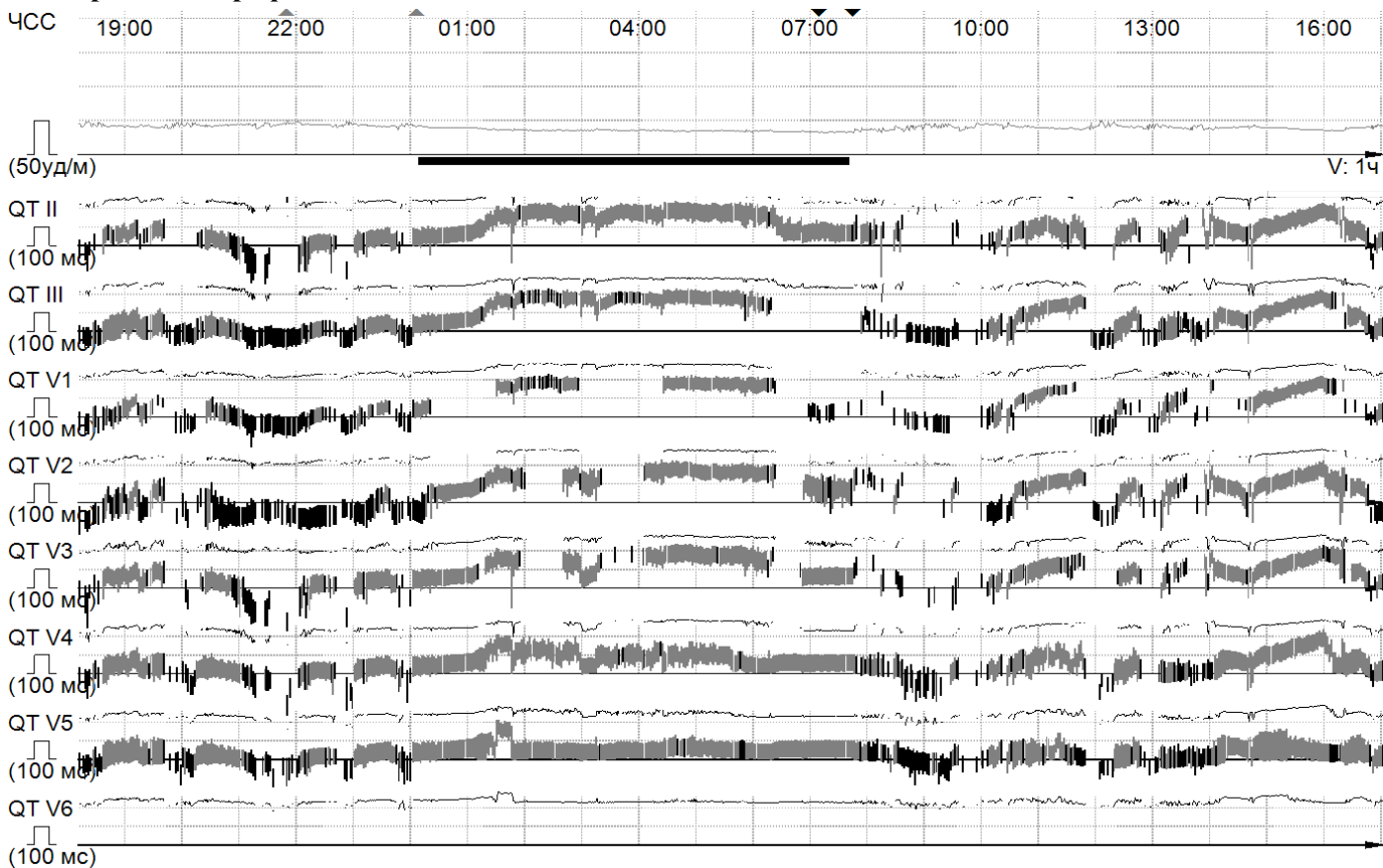
Значимое удлинение QT-интервала, которое не может быть объяснено только нарушением внутрижелудочкового проведения.

Пригодны для анализа QT 21 ч. 13 мин. из 22 ч. 54 мин. записи.

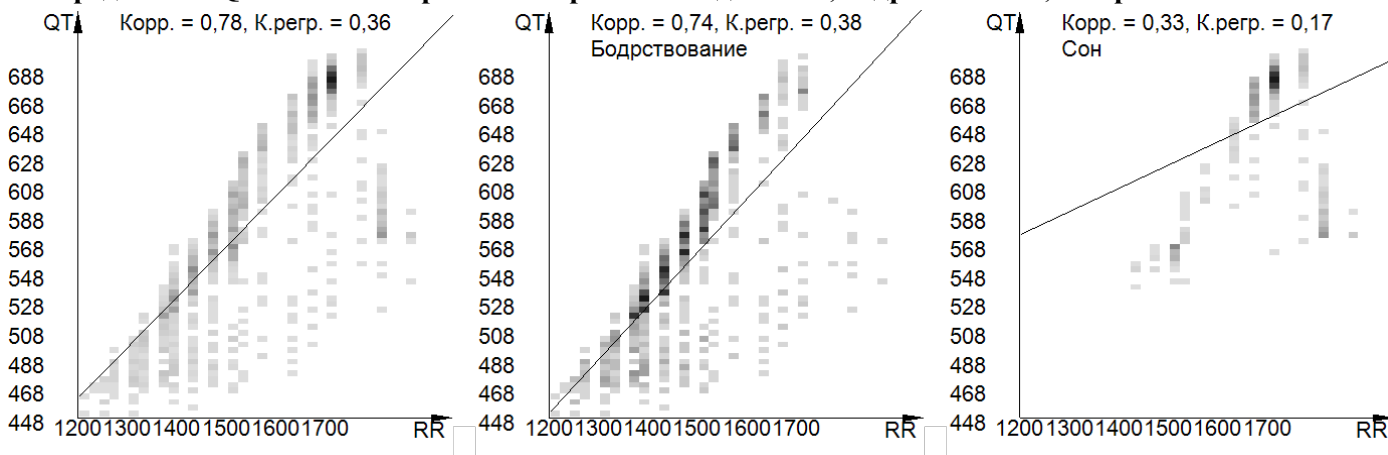
Статистика изменений QT-интервала

Название	Период	Среднее	Сигма	Минимум	Положение	Максимум	Положение
		(мс)	(мс)	(мс)	минимума	(мс)	максимума
QT	Все измерение	585	68	449	12:06:13 25 окт	700	04:40:58 25 окт
	Бодрствование	554	57	449	12:06:13 25 окт	696	16:00:21 25 окт
	Сон	641	48	539	00:12:48 25 окт	700	04:40:58 25 окт
QT кор.	Все измерение	505	47	400	22:39:02 24 окт	584	16:00:21 25 окт
	Бодрствование	486	42	400	22:39:02 24 окт	584	16:00:21 25 окт
	Сон	538	38	464	07:10:14 25 окт	581	02:29:05 25 окт
Дисп. QT	Все измерение	65	45	1	18:16:27 24 окт	154	08:15:19 25 окт
	Бодрствование	53	38	1	18:16:27 24 окт	154	08:15:19 25 окт
	Сон	85	49	5	00:23:21 25 окт	142	04:55:33 25 окт
QT-QTP	Все измерение	88	12	50	11:17:23 25 окт	171	15:16:26 25 окт
	Бодрствование	90	13	50	11:17:23 25 окт	171	15:16:26 25 окт
	Сон	85	6	58	06:20:35 25 окт	116	07:19:19 25 окт
JT	Все измерение	499	46	369	16:57:05 25 окт	563	16:00:21 25 окт
	Бодрствование	495	48	369	16:57:05 25 окт	563	16:00:21 25 окт
	Сон	506	42	442	06:35:09 25 окт	561	02:46:36 25 окт
JT кор.	Все измерение	422	36	332	16:57:05 25 окт	472	16:00:21 25 окт
	Бодрствование	424	34	332	16:57:05 25 окт	472	16:00:21 25 окт
	Сон	420	38	362	06:35:09 25 окт	467	02:46:36 25 окт
Дисп. JT	Все измерение	77	49	10	06:35:02 25 окт	152	16:00:46 25 окт
	Бодрствование	73	50	10	15:03:11 25 окт	152	16:00:46 25 окт
	Сон	84	48	10	06:35:02 25 окт	139	06:21:47 25 окт

Интегральный график QT



Распределение QT от RR-интервала: за время обследования, бодрствование, во время сна.

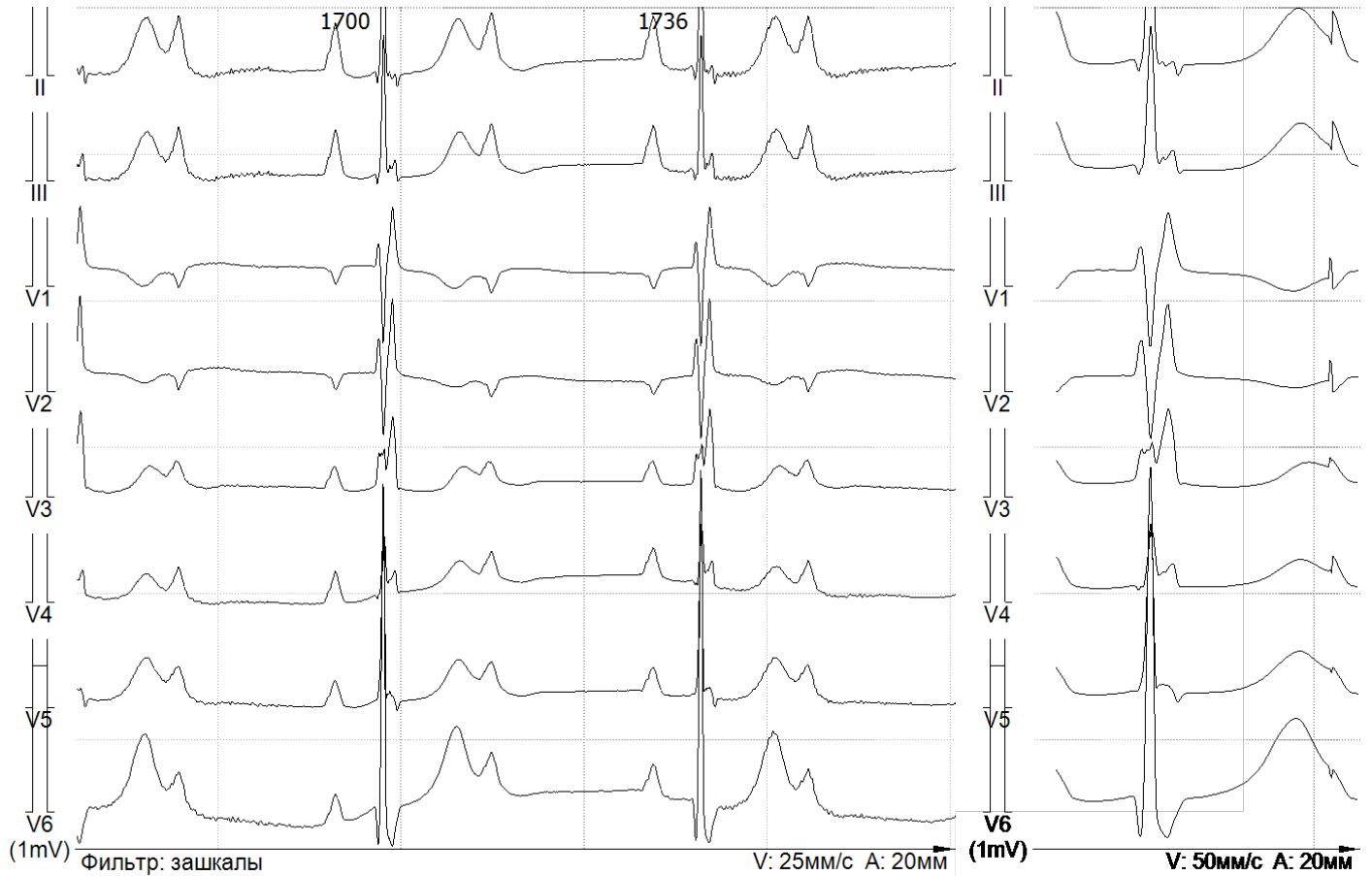


Оценка адаптации QT к RR интервалу (по национальным российским рекомендациям по применению методики холтеровского мониторирования в клинической практике (2013г)).

Наблюдалась гиперадаптация QT к RR-интервалу в течение всего времени наблюдения. Коэффициент линейной регрессии (Slope QT/RR) за время обследования - 0,36 (норма: 0,13-0,24), бодрствование - 0,38, за время сна - 0,17.

Пример максимального корригированного QT-интервала

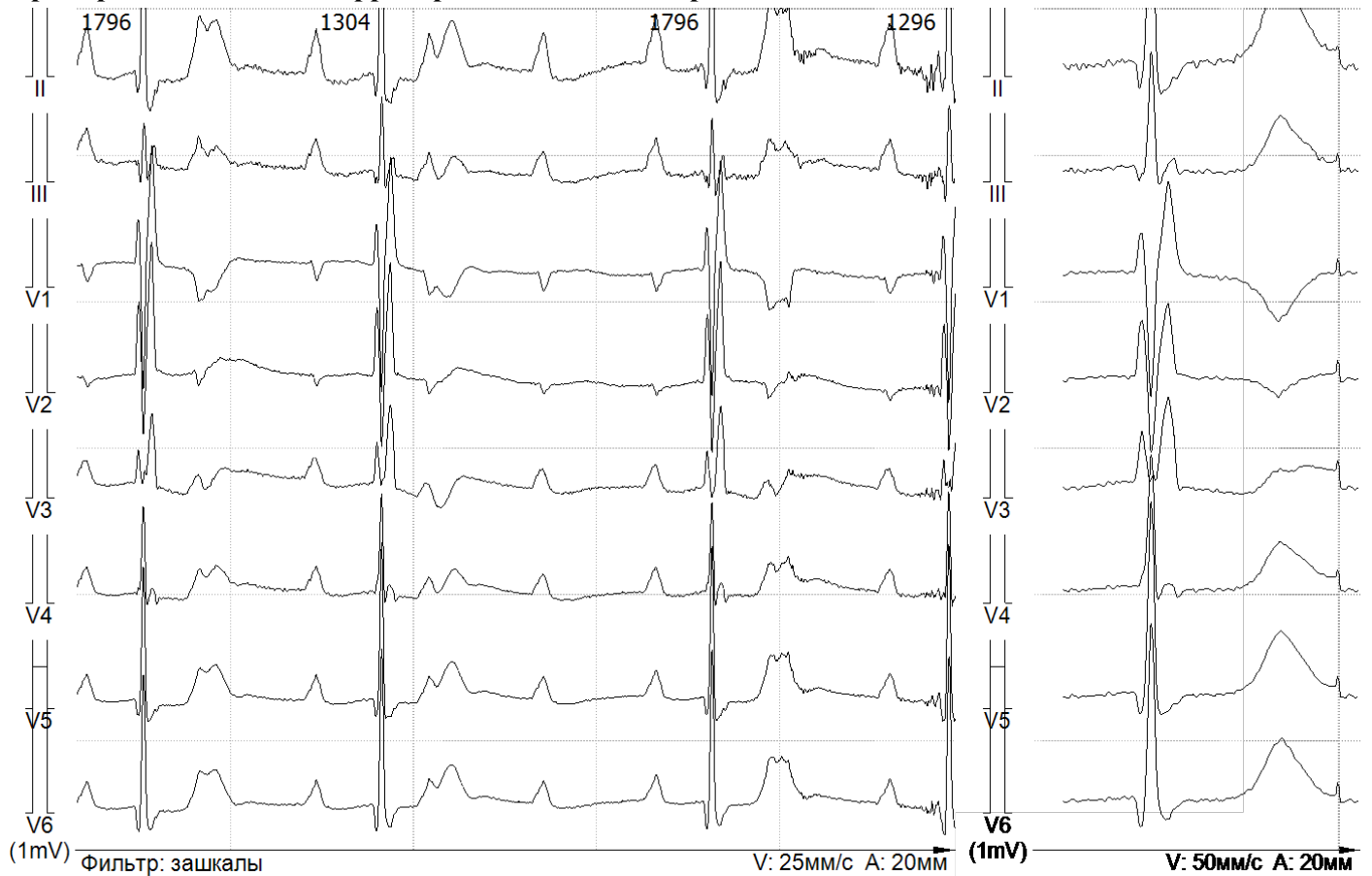
25 окт 16:00:21



Макс. кор. QT 584 мс

Пример минимального корригированного QT-интервала

24 окт 22:39:02



Мин. кор. QT 400 мс

Анализ нарушений дыхания**Оценка нарушений дыхания**

НАРУШЕНИЯ ДЫХАНИЯ НЕ ВЫЯВЛЕНЫ (ИАГ - 0).

Оценка нарушений дыхания скрининговым методом (реопневмограмма)

Статистика нарушений дыхания**Резюме**

Мониторирование ЭКГ в 12 отведениях и дыхания проведено в течение 22 ч. 54 мин. (пригодно для анализа 22 ч. 54 мин.), из которых 5 ч. 5 мин. занимала физическая активность (35 мин.- интенсивная типа "ходьба", интеграл активности за время наблюдения 33602 mg), 7 ч. 34 мин. - сон.

За время наблюдения средняя ЧСС днем 40 уд/мин, ночью 35 уд/мин. Минимальная ЧСС 32 уд/мин во сне. Максимальная ЧСС при ФН 50 уд/мин (субмаксимальная ЧСС не достигнута 32 % (<80 %)). (Значения ЧСС получены при периоде расчета 60 с.)

В течение мониторирования наблюдался *Синусовый ритм с полной блокадой правой ножки пучка Гиса и атриовентрикулярной блокадой 2 степени*. со средней частотой 39 уд/мин (от 32 до 50).

Зарегистрирована *единичная* желудочковая эктопическая активность в виде 14 одиночных, парных и групповых экстрасистол. Зарегистрирована *единичная* наджелудочковая эктопическая активность и синусовые комплексы с исчезновением ВЖ блокады (13 эпизодов). Зарегистрировано 277 эпизодов пауз за счет АВ-блокады 2 степени типа Мебиц 1 с длительностью RR до 2,2 с.

Значимые изменения ST-T не зарегистрированы при недостижении субмаксимальной ЧСС 32 % (<80 %).

Средний скорректированный QT интервал за сутки 505 мс (от 400 до 584 мс), QT-интервал на минимальной ЧСС - 464 мс. Зарегистрировано **значительное удлинение** скорректированного QT-интервала от 450 до 584 мс в течение 17 ч. 59 мин., что может являться признаком синдрома удлиненного QT - интервала, которое не может быть объяснено только нарушением внутрижелудочкового проведения. Наблюдается гиперадаптация QT к ЧСС (slope QT/RR 0,36 (> 0,24)).

Жалобы на неприятные ощущения за время мониторирования не предъявлялись.

Во время *скринингового* варианта мониторирования дыхания с оценкой двух отведений пневмограммы нарушения дыхания не выявлены.

30.11.2020

Врач: _____
/Тихоненко В.М./