

## В ПОМОЩЬ ПРАКТИЧЕСКОМУ ВРАЧУ

М.М.Медведев

### ДИАГНОСТИКА ПАРОКСИЗМАЛЬНОЙ РЕЦИПРОКНОЙ АТРИОВЕНТРИКУЛЯРНОЙ УЗЛОВОЙ ТАХИКАРДИИ

Северо-западный центр диагностики и лечения аритмий при Санкт-Петербургской государственной медицинской академии им. И.И.Мечникова

*Рассматриваются критерии диагностики пароксизмальной реципрокной атриовентрикулярной (АВ) узловой тахикардии (ПРАВУТ) при холтеровском мониторинговании, чреспищеводном электрофизиологическом исследовании, медикаментозных пробах, в том числе при полифасцикулярном строении АВ узла, развившихся на фоне ПРАВУТ АВ и внутрисердечных блокадах, атипичной ПРАВУТ типа fast-slow.*

**Ключевые слова:** пароксизмальная реципрокная атриовентрикулярная узловая тахикардия, атриовентрикулярный узел, полифасцикулярное строение, холтеровское мониторирование, чреспищеводное электрофизиологическое исследование, аденозинтрифосфат

*The criteria of diagnostics of paroxysmal reciprocating atrioventricular nodal tachycardia (PRAVNT) are considered in respect of Holter monitoring, transesophageal pacing, drug tests including those in a polyfascicular structure of atrioventricular node, in atrioventricular and intraventricular blocks developing at the background of paroxysmal reciprocating atrioventricular nodal tachycardia, and in atypical paroxysmal reciprocating atrioventricular nodal tachycardia of fast-slow type.*

**Key words:** paroxysmal reciprocating atrioventricular nodal tachycardia, atrioventricular node, polyfascicular structure, Holter monitoring, transesophageal pacing, adenosine triphosphate

Пароксизмальная реципрокная атриовентрикулярная узловая тахикардия (ПРАВУТ) относится к числу достаточно часто встречающихся нарушений ритма сердца (НРС). Критерии ее диагностики хорошо известны, вместе с тем в целом ряде случаев выявление ПРАВУТ представляет определенные сложности. Прежде всего это касается редких, но клинически значимых приступов тахикардии, которые протекают с высокой частотой, сопровождаются нарушениями сознания, ангинозными болями, снижением артериального давления (АД) или удушьем, обусловленным острой левожелудочковой недостаточностью. Фиксация таких пароксизмов при холтеровском мониторировании (ХМ) ЭКГ, как правило, затруднена даже при проведении многосуточных исследований.

Другой причиной затруднений в диагностике ПРАВУТ являются сложности ее провокации в ходе чреспищеводного (ЧП) электрофизиологического исследования (ЭФИ). Вероятность индукции ПРАВУТ в ходе ЧП ЭФИ возрастает при использовании атропинизации, но все же не достигает 100%. Медленная внутривенная инфузия изопроterenолола, существенно повышающая индуцируемость ПРАВУТ, в ходе ЧП ЭФИ, как правило, не приводится. Поэтому отрицательный результат ЧП ЭФИ у больного с документированными пароксизмами регулярной тахикардии с узкими комплексами QRS нередко вынуждает врача думать не о реципрокном, а об автоматическом (фокусном) характере аритмии.

Сложности в диагностике ПРАВУТ могут быть связаны и с обилием ее ЭКГ-проявлений. Эта тахикардия может протекать с атриовентрикулярной (АВ) блокадой 2:1 и даже с нерегулярным АВ проведением, с блокадами ножек пучка Гиса (которые переводят ее в разряд тахикардий с широкими комплексами QRS, существенно затрудняя дифференциальную диагностику), сочетаться с экстрасистолией (не прерывающей течения тахикар-

дии). Кроме того, у пациентов с так называемым полифасцикулярным строением АВ узла (АВУ) может быть несколько (две и более) тахикардий, различающихся по частоте сердечных сокращений (ЧСС) и характеру течения. Возможен и иной вариант, когда в формировании ПРАВУТ одновременно участвует более двух путей проведения возбуждения. Тогда тахикардия утрачивает свою регулярность и приобретает вид аллоритмии с последовательным чередованием двух или трех интервалов RR, отличающихся друг от друга на 50 и более мс.

Наконец, возможно атипичное течение ПРАВУТ с обратным («антидромным») движением возбуждения в петле re-entry (см. рис. 1). В этом случае проведенные ретроградно на предсердия волны Р' (отрицательные в отведениях II, III, aVF) будут регистрироваться не сразу после комплекса QRS, а непосредственно перед ним. Такую атипичную ПРАВУТ типа fast-slow необходимо дифференцировать с предсердной тахикардией (ПТ) и с пароксизмальной реципрокной атриовентрикулярной тахикардией (ПРАВТ), обусловленной наличием медленного ретрограднопроводящего пучка Кента.

Перед врачом, к которому обратился пациент с жалобами на приступы ритмичного сердцебиения, стоит довольно сложная задача. Прежде всего он должен подтвердить или исключить наличие пароксизмальных НРС, так как далеко не всегда жалобы больного на сердцебиения связаны с пароксизмальными тахикардиями. Нередко подобным образом пациент ощущает увеличение ЧСС синусового ритма (СР), подъемы артериального давления (АД), экстрасистолию и т.д. Если удалось выявить (зафиксировать или спровоцировать) пароксизмальную тахикардию (либо она была зарегистрирована ранее), необходимо уточнить ее генез. Определение генеза тахикардии предполагает выяснение как ее источника (синусовый узел, предсердия, АВУ или желудочки), так и электрофизиологического механизма (re-entry, триг-

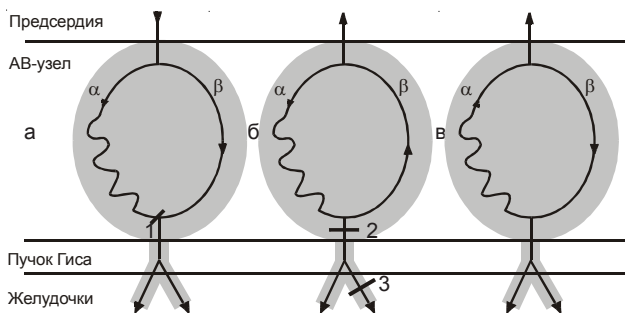
герная активность, эктопический автоматизм). При выявлении пароксизмальных наджелудочковых реципрокных тахикардий (ПНРТ) с вовлечением АВУ необходимо дифференцировать ПРАВУТ и ПРАВАТ. Так как лечение ПНРТ в последние годы предполагает проведение радиочастотной катетерной абляции, уточнение ее генеза позволяет заранее планировать ход операции.

Целью настоящей статьи является изложение алгоритма обследования больных с жалобами на приступы ритмичного сердцебиения, критериев выявления ПРАВУТ и ее дифференциальной диагностики с другими НРС, особенно в сложных диагностических случаях.

### ЭЛЕКТРОФИЗИОЛОГИЧЕСКИЕ ОСНОВЫ

Морфологическим субстратом ПРАВУТ является наличие в АВУ зон медленного и быстрого проведения. Раньше такое строение АВУ называли диссоциацией АВУ на альфа- и бета-канал, подразумевая, что альфа-канал характеризуется медленным проведением, а бета-канал - быстрым. Наряду с указанием зон быстрого и медленного проведения в АВУ мы для удобства изложения будем использовать и старые названия. Эти зоны расположены в верхней части АВУ и различаются не только скоростями проведения, но и эффективными рефрактерными периодами (ЭРП): у быстрого бета-канала продолжительность ЭРП больше, чем у медленного альфа-канала. На фоне СР (рис. 1а) возбуждение с предсердий на желудочки проводится по обоим каналам, но по бета-каналу быстрее. Поэтому проведение по медленному альфа-каналу застает нижнюю часть АВУ в состоянии рефрактерности и блокируется, то есть АВ проведение на фоне СР фактически осуществляется только по бета-каналу.

Типичная ПРАВУТ (рис. 1б) инициируется преждевременной предсердной деполяризацией (в результате экстрасистолы или импульса электрокардиостимулятора). Из-за рефрактерности быстрого бета-канала возбуждение проводится на желудочки по медленному альфа-каналу, но к тому моменту когда оно достигает нижней части АВУ, заканчивается ЭРП бета-канала, что делает возможным ретроградное проведение возбуждения к предсердиям. Таким образом замыкается цепь re-entry. Для инициации ПРАВУТ необходимо, чтобы различались ЭРП и скорости проведения по быстрому и медленному каналу, важно, чтобы время проведения возбуждения по



**Рис. 1. Проведение возбуждения при диссоциации АВУ на альфа- и бета-канал на синусовом ритме (а) и при типичной (б) и атипичной (в) ПРАВУТ, где 1 - блокада проведения по медленному каналу, 2 и 3 - блокада проведения в АВУ (ниже петли re-entry) и ножки пучка Гиса, соответственно, не влияют на течение ПРАВУТ.**

медленному каналу существенно превышало аналогичный показатель бета-канала (см. ниже). Поскольку при типичной ПРАВУТ ретроградное проведение возбуждения осуществляется по быстрому бета-каналу, интервал RP' ЧП ЭКГ не превышает 80 мс (при эндокардиальной регистрации - не более 60 мс).

Так как цепь re-entry ПРАВУТ расположена в верхней части АВУ, возможна инициация ПРАВУТ с АВ блокадой 2:1 и даже с нерегулярным АВ проведением (см. рис. 1б). При этом волны P' будут следовать с частотой циркуляции возбуждения в цепи re-entry, а комплексы QRS будут регистрироваться в два раза реже или с какой-либо периодикой (например, 3:2). Как правило, такой ЭКГ-феномен наблюдается только в начале пароксизма и АВ блокада носит тахизависимый характер. После «вработывания» нижней части АВУ восстанавливается проведение 1:1, при этом ЧСС ПРАВУТ возрастает, как правило, в два раза (при исходной блокаде 2:1). Подобное явление невозможно при ПРАВАТ (так как в цепь re-entry вовлечен весь АВУ, часть системы Гиса-Пуркинье, а также пучок Кента), и поэтому может использоваться при дифференциальной диагностике этих тахикардий.

С таким расположением цепи re-entry ПРАВУТ связана еще одна особенность этой тахикардии. Тахизависимые блокады ножек пучка Гиса (в отличие от ПРАВАТ) не снижают ЧСС, поскольку система Гиса-Пуркинье не вовлечена в цепь re-entry (см. рис. 1б). Напомним, что при ПРАВАТ, возникновение блокады ножки пучка Гиса на той стороне, где расположен пучок Кента, приводит к снижению ЧСС тахикардии, что можно использовать для ориентировочного определения локализации даже скрытых дополнительных путей проведения (ДПП).

### МЕТОДЫ ИССЛЕДОВАНИЯ

Обследование больного с ПРАВУТ предполагает комплексный подход: тщательный сбор анамнеза, физикальное исследование, регистрацию стандартной ЭКГ, проведение ХМ ЭКГ, ЧП ЭФИ и фармакологических проб, эхокардиографии, консультации «узких» специалистов, иногда - выполнение пассивной ортостатической пробы и т.д. Указанные методы исследования имеют разное значение в обследовании больных с пароксизмальными НРС, поэтому мы остановимся на наиболее значимых.

#### Аритмический анамнез

Обследование больного с подозрением на пароксизмальные НРС начинается с тщательного сбора анамнеза. Уточняется как давно возникли приступы сердцебиения, как часто они беспокоят больного, сколько продолжается каждый пароксизм и с какой примерно ЧСС они протекают. Интересно, что ПРАВУТ у большинства пациентов дебютирует позже, чем ПРАВАТ, чаще в возрасте 40-50 лет. Кроме того, эта тахикардия у женщин встречается в два раза чаще, чем у мужчин. Очень важно выяснить, одинаково ли протекают приступы у пациента или они существенно отличаются друг от друга. На такой вопрос больные нередко отвечают, что у них бывает два вида сердцебиений, один из которых переносится легче, а другой тяжелее. Это позволяет предположить наличие у пациента двух видов тахикардий и в ходе ЧП ЭФИ целенаправленно искать признаки полифасцикулярного стро-

ения АВУ, множественных ДПП, сочетания синдрома WPW и диссоциации АВУ и т.д.

В ходе сбора анамнеза необходимо уточнить, как начинаются и заканчиваются приступы сердцебиения. Внезапные начало («с толчка») и окончание («оборвалось») сердцебиений характерны для реципрокных тахикардий, постепенные, с «разогревом» и «затуханием», для автоматических. В разговоре с больным бывает полезно попросить его простучать, как бьется сердце при приступе, а если он затрудняется, сделать это самостоятельно. Такой простейший прием нередко позволяет получить более точную характеристику пароксизмов, чем их словесное описание (особенно при общении с малообразованными пациентами). Например, больной, предъявляющий жалобы на «ритмичное сердцебиение» (а не на «аритмию») иногда узнает свое сердцебиение при выстукивании врачом ритма, характерного для фибрилляции предсердий (ФП), что может существенно повлиять на программу обследования пациента и выбор последующей лечебной тактики.

Нередко пароксизмы тахикардии приобретают жизнеугрожающий характер, когда отсутствие своевременной квалифицированной помощи может закончиться фатально. Такой прогноз связан как с собственно высокой (более 200 уд/мин) ЧСС тахикардии, так и с развивающимися во время приступов сердцебиения аритмогенным коллапсом, острой левожелудочковой недостаточностью, ишемией миокарда и синкопальными состояниями. Кроме того ПНРТ могут индуцировать более опасные нарушения ритма – желудочковую тахикардию (ЖТ) и даже фибрилляцию желудочков (ФЖ).

При определении ЧСС, с которой протекают пароксизмы, лучше всего ориентироваться на запись ЭКГ. В ее отсутствие можно выяснить, пытались ли определить ЧСС по пульсу медицинские работники, родственники или сам больной. В этом случае утверждение, что пульс «не удалось сосчитать» может свидетельствовать о высокой ЧСС. В последние годы для оценки ЧСС тахикардии больным можно рекомендовать использовать получившие широкое распространение автоматические тонометры, большинство из которых измеряет и частоту пульса. Если такой прибор не в состоянии определить ЧСС, а у больного имеются определенные симптомы (см. ниже), это может рассматриваться как неблагоприятный прогностический признак.

Для выявления такого грозного осложнения пароксизмальных НРС, как аритмогенный коллапс, требуется присутствие медицинского работника, так как измерение АД на фоне НРС с высокой ЧСС предполагает наличие определенных навыков. Впрочем и по описываемой больным клинической картине пароксизма можно предположить снижение АД. Об этом свидетельствуют слабость, головокружения, холодный пот, бледность кожных покровов, а также отсутствие учащенного мочеиспускания, характерного для пароксизмов НРС, протекающих с нормальным или повышенным АД. Если указанные признаки снижения АД проходят сразу после восстановления СР, это подтверждает аритмогенный характер коллапса.

Явления острой левожелудочковой недостаточности могут протекать у больных самым различным обра-

зом. Поскольку, как правило, при пароксизмах НРС на первый план выходит собственно сердцебиение, то больной может не уделить им должного внимания, а впоследствии и вовсе о них забыть. Поэтому врач должен выяснить, не было ли во время приступа чувства нехватки воздуха, учащенного или kloкочущего дыхания, «беспричинного» кашля, не был ли больной вынужден сидеть, так как лежа чувствовал себя хуже. Если какие-либо из этих симптомов появились или нарастали во время приступа сердцебиения и прошли после восстановления СР, можно предположить, что на фоне пароксизма развивается сердечная астма или отек легких.

Ишемия миокарда (ИМ) является одним из самых грозных осложнений пароксизмальных НРС, так как при затяжном течении НРС транзиторная ИМ может вызвать инфаркт миокарда. Кроме того, ИМ является субстратом электрической нестабильности миокарда, а значит может способствовать развитию жизнеопасных ЖТ и ФЖ. ИМ вызывает снижение сократительной способности миокарда, исходно страдающей при тахисистолии, а значит многократно возрастает риск развития аритмогенного (а в данном случае уже кардиогенного) коллапса и острой левожелудочковой недостаточности. Наконец, наличие ИМ накладывает существенные ограничения на возможность применения тех или иных способов восстановления СР (особенно на использование такого препарата, как новокаинамид).

ИМ может протекать как с явлениями типичной стенокардии (загрудинные ангинозные боли) или ее эквивалентов (удушие, комки в горле, боли в нижней челюсти, эпигастрии и т.д.) так и в виде безболевого ИМ, выявление которой затруднено без регистрации стандартной (двенадцать отведений) ЭКГ как во время приступа, так и сразу после восстановления СР. Когда больной описывает клинику стенокардии или ее эквивалентов, необходимо выяснить, как эти симптомы проходили после восстановления СР. Если ангинозные боли обрывались сразу, то они вряд ли связаны с ИМ, а если затихали постепенно, в течение минуты и более - наличие ИМ весьма вероятно.

Более определенные выводы можно сделать, если больной рассказывает, что загрудинные боли нарастали во время приступа сердцебиения, сохранялись в течение нескольких минут после восстановления СР и прошли через 1-2 минуты после приема нитроглицерина под язык. Очевидно, что расставить точки над *i* могут только ЭКГ, зарегистрированные во время приступа и сразу после восстановления СР, или данные ХМ, включающие полную запись пароксизма и восстановительного периода.

Мы уделили столь много внимания сбору аритмического анамнеза, потому что от его результатов во многом зависит как протокол обследования больного, так и выбор лечебной тактики. Если при сборе анамнеза выясняется, что у больного приступы сердцебиения, сопровождающиеся ангинозными болями и расстройствами сознания, бывают почти ежедневно, то вряд ли мы будем записывать его на исследования, которые придется длительно ожидать. Такого пациента необходимо госпитализировать «с приема», срочно проводить ХМ и ЧП ЭФИ для уточнения характера НРС и, как правило, направлять

на катетерную операцию (нередко, после коронарографии с последующей реваскуляризацией). Если же у больного редкие, непродолжительные, неосложненные, проходящие самостоятельно приступы, то его можно обследовать в «плановом порядке» и начинать такое обследование целесообразно с ХМ ЭКГ.

#### **Холтеровское мониторирование**

Очевидно, что основным методом исследования больных с обоснованными подозрениями на наличие ПНРТ является ЧП ЭФИ, позволяющее определить вид тахикардии, а значит и лечебную тактику. Вместе с тем обследование больного мы начинаем именно с ХМ (возможности ЭКГ покоя в обследовании этой категории больных столь незначительны, что мы оставляем этот метод за рамками данной статьи). Это обусловлено тем, что ХМ позволяет исключить наличие пароксизмальных тахикардий почти у половины пациентов с жалобами на сердцебиения и уточнить их характер более чем у половины оставшихся пациентов, у которых действительно имеются сердцебиения. То есть ХМ дает положительный или отрицательный ответ примерно у 70-80% пациентов, предъявляющих жалобы на приступы сердцебиений, что позволяет им избежать столь неприятной процедуры, как ЧП ЭФИ.

К сожалению, данные аритмического анамнеза не всегда однозначно указывают на наличие или отсутствие пароксизмальных тахикардий, а тем более на их характер. У нас были как пациенты, которые практически не ощущали ПНРТ с ЧСС, превышающей 200 уд/мин, так и больные, описывавшие классическую картину пароксизма, за которой скрывалось лишь незначительное увеличение ЧСС СР при волнении. ХМ предоставляет объективную информацию о том, что скрывается за теми или иными ощущениями больного.

При проведении ХМ мы рекомендуем пациенту вести обычный образ жизни, выполнить нагрузочные (лестничные) пробы, а также постараться смоделировать те ситуации, которые приводят у него к приступам сердцебиения. Очень важно детально проинструктировать пациента о том, как правильно вести дневник мониторирования и пользоваться кнопкой отметки событий. Как уже отмечалось, более чем у половины больных, предъявляющих жалобы на частые приступы сердцебиений, сопровождающихся выраженной вегетативной симптоматикой (онемение рук и ног, «сводит руки», «внутренняя дрожь», тяжесть в левой половине грудной клетки, чувство жара и т.д.), зафиксировавших начало и окончание такого приступа нажатием кнопки отметки событий и сделавших соответствующую запись в дневнике мониторирования, анализ данных ХМ выявляет лишь увеличение ЧСС СР, иногда в сочетании с умеренным количеством экстрасистол. Это, как правило, позволяет исключить у больного наличие пароксизмальных НРС. Если же ощущениям пациента действительно соответствуют пароксизмальные НРС, то в большинстве случаев это короткие приступы эктопической тахикардии, реже - трепетания предсердий (ТП) или даже ФП, которую часть больных оценивают как ритмичное сердцебиение. И у этой категории больных ХМ позволяет, оценив вид НРС, определить дальнейшую лечебную тактику.

Задача анализа данных ХМ несколько усложняется если при ХМ выявляется регулярная тахикардия с рав-

ными интервалами RR без периодов «разогрева» и «затухания» и узкими или широкими комплексами QRS. Только в части случаев удастся найти признаки, позволяющие точно определить вид тахикардии. Так, волны Р, полярность которых исключает их ретроградный характер, характерны для ПТ; типичная «пила» с частотой следования «зубцов» порядка 300 уд/мин и отсутствием изолинии между ними позволяет диагностировать ТП; наличие волн Р, следующих в своем ритме, сливных комплексов и «захватов» при тахикардии с широкими комплексами QRS в виде двухпучковой блокады характерно для ЖТ. Если таких признаков нет, определить вид тахикардии на основании данных ХМ достаточно сложно, а иногда и невозможно.

Предположить, что зарегистрированная при ХМ тахикардия с узкими комплексами QRS является ПРАВАУТ можно, если:

- тахикардия начинается с предсердной экстрасистолы, интервал PQ которой более чем на 80 мс превышает интервал PQ синусовых комплексов P-QRS-T;
- после восстановления СР отмечается чередование «коротких» и «длинных» интервалов PQ, разница между которыми превышает 80 мс, а переход от одних к другим происходит скачкообразно, а не плавно;
- частота тахикардии значимо выше 200 уд/мин, а перед ее началом был нормальный СР с ЧСС менее 90 уд/мин.;
- отсутствуют какие-либо признаки наличия ДПП.

При тахикардии с широкими комплексами QRS в пользу ПРАВАУТ (или ПРАВАТ) может также свидетельствовать отсутствие признаков двухпучковой блокады (что не всегда просто выявить по мониторным отведениям) и желудочковых экстрасистол с конфигурацией QRS-комплексов, аналогичной тахикардическим. ПРАВАУТ с широкими комплексами QRS начинается с предсердной экстрасистолы с «длинным» PQ, дебютирует несколькими узкими комплексами QRS, а при последующем появлении тахизависимой блокады (которая может нарастать постепенно) не происходит уменьшения ЧСС. Как правило, наоборот, блокада ножки пучка Гиса (чаще – правой) появляется при незначительном «разогреве» тахикардии.

Наконец, если тахикардия начинается с предсердной экстрасистолы с «длинным» PQ с невысокой (около 100 уд/мин) ЧСС, примерно посередине между комплексами QRS регистрируются волны Р (отрицательные в отведениях, вектор которых направлен сверху вниз), а в последующем ее частота внезапно увеличивается ровно в два раза, можно достаточно уверенно утверждать, что это ПРАВАУТ. Как мы уже отмечали, из ПНРТ только ПРАВАУТ может протекать с АВ блокадой 2:1. Подобная картина может отмечаться также при ПТ и ТП, но при ПТ не заблокированные волны Р регистрируются перед комплексом QRS, а не сразу после него, как при ПРАВАУТ. ТП (в отсутствие антиаритмической терапии), как правило, протекает с частотой следования волн F около 300 уд/мин и спонтанно не меняет проведение 2:1 на 1:1. Подобный переход при ТП возможен только на фоне антиаритмической терапии, когда снижение частоты следования волн F примерно до 200 уд/мин может привести к устранению АВ блокады 2:1, что сопровождается двукратным увеличением ЧСС.

Возможности ХМ в диагностике тахикардий, естественно, определяются частотой пароксизмов. При редких приступах целесообразно применять многосуточное мониторирование, продолжительностью до 72 часов. Увеличение длительности ХМ, повышающее вероятность фиксации ПРАВУТ, вполне разрешимо с технической точки зрения, но крайне обременительно для пациента. Выходом из этой ситуации является применение так называемых «мониторов события» (event recorder), которые позволяют пациенту самостоятельно записать ЭКГ во время приступа. К сожалению, пока подобные приборы не получили распространения в нашей стране, но появившиеся в последние годы портативные кардиоскопы (ориентированные преимущественно на врачебное применение) могут использоваться в качестве таких «мониторов события».

Ограничениями регистрации редких пароксизмов с помощью «мониторов события» является то, что, как правило, не удается записать начало пароксизма (если больной не чувствует «предвестников приступа»). Нередко при непродолжительных приступах, особенно сопровождающихся расстройствами сознания пациент просто не в состоянии произвести запись. В таких ситуациях показано применение имплантируемых регистраторов с так называемой «петлевой» записью. Прибор постоянно фиксирует ЭКГ во временной памяти, сохраняя фрагмент определенной, запрограммированной продолжительности (10-20 минут), который запоминается при применении больным специального «активатора». Имплантация таких регистраторов показана больным с осложненными сердцебиениями и синкопальными состояниями неясного генеза, у которых общеклиническое обследование, включавшее ХМ, ЧП ЭФИ и тилт-тест, не выявило их причину. Больной живет с таким имплантированным прибором и после приступа приведшего к потере сознания, «активирует» запись. Затем врач считывает ее с помощью программатора и уточняет причину синкопального состояния.

#### **Чреспищеводное электрофизиологическое исследование**

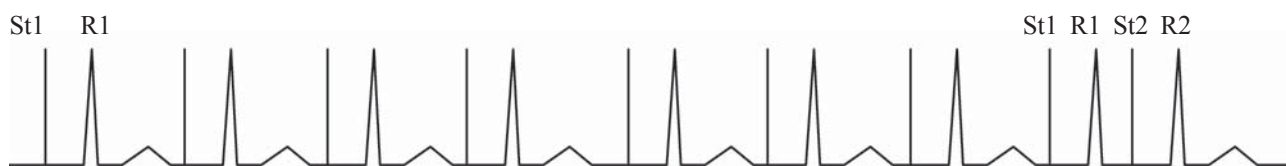
ЧП ЭФИ является важнейшим методом исследования больных с ПНРТ. Вместе с тем важно помнить, что его чувствительность и специфичность не достигают 100%. Задачами ЧП ЭФИ являются провокация ПНРТ и уточнение ее генеза. В случае обследования больных с ПРАВУТ в ходе ЧП ЭФИ необходимо выявить признаки диссоциации АВУ на альфа- и бета-канал, показать что интервал  $RP'$  индуцированной тахикардии не превышает 80 мс (это возможно только при ПРАВУТ). Интересно, что при проведении ЧП ЭФИ по стандартному протоколу, предусматривающему оценку времени восстановления функции синусового узла (ВВФСУ), ЭРП АВУ, альфа-

фа- и бета-канала или ДПП, определение точки Венкебаха (ТВ) и лишь затем провокацию ПНРТ, мы сначала находим признаки дуализма АВ проведения, а лишь затем провоцируем ПРАВУТ. Такая последовательность ЧП ЭФИ, когда степень агрессивности методов электрокардиостимуляции (ЭКС) постепенно нарастает, призвана снизить риск индукции нежелательной ФП.

В основе выявления дуализма АВ проведения лежат различия ЭРП и скоростей проведения (о которых, так как расстояние постоянно, мы судим по времени проведения) медленной и быстрой частях АВУ. Обычно наличие альфа- и бета-канала выявляют при оценке ЭРП АВ соединения с помощью запрограммированной ЭКС, но в ряде случаев это возможно и при других видах ЭКС. Так, если при увеличении частоты орторитмической ЭКС в ходе определения ВВФСУ (которое мы оцениваем не менее чем на двух частотах ЭКС) отмечается нарастание интервала St-R более чем на 80 мс по сравнению с аналогичным интервалом при меньшей частоте ЭКС, мы можем заподозрить наличие диссоциации АВУ (см. рис. 5а,б). Аналогичный результат может быть получен при определении ТВ, когда при плавном увеличении частоты ЭКС, сопровождаемом столь же постепенным нарастанием интервала St-R, внезапно происходит прирост величины St-R на 80 и более мс (см. рис. 7д, 9д). Если при этом инициируется ПНРТ с интервалом  $RP'$  не превышающим 80 мс, это несомненно ПРАВУТ.

И все же основным методом выявления диссоциации АВУ (зон быстрого и медленного проведения в АВУ) является запрограммированная ЭКС. Важно подчеркнуть, что с этой целью задержка тестирующего импульса изменяется с шагом 10 мс, поэтому применять электрокардиостимуляторы, не обеспечивающие такого шага при обследовании больных с ПНРТ, недопустимо. В ходе программируемой ЭКС (рис. 2) оценивается зависимость времени АВ проведения (интервала St2-R2) от задержки тестирующего импульса (St1-St2) и может строиться соответствующий график, который называется кривой АВ проведения (см. рис. 6). В отсутствие диссоциации АВУ по мере уменьшения задержки тестирующего импульса происходит плавный рост времени АВ проведения, кривая АВ проведения имеет непрерывный характер. У большинства (более 80%) больных с диссоциацией АВУ выявляется так называемый «разрыв» кривой (увеличение интервала St2-R2 на 80 и более мс при очередном уменьшении задержки тестирующего импульса St1-St2 на 10 мс), который определяется ЭРП быстрой части АВУ.

В большинстве случаев запрограммированную ЭКС проводят на частоте базового ритма 100 имп/мин, плавно уменьшая задержку тестирующего импульса начиная с 400 мс с шагом 10 мс. Частота базового ритма мо-



**Рис. 2. Схема выполнения программированной ЭКС. После восьми импульсов St1 базового ритма, проведение которых по АВ соединению характеризуется интервалом St1-R1, наносится тестирующий импульс St2 с задержкой St1-St2, проведение которого отражает интервал St2-R2.**

жет быть увеличена при исходной синусовой тахикардии и уменьшена при скрытом нарушении АВ проведения (значение ТВ менее 120 имп/мин) или при очень высоком ЭРП (более 600 мс) быстрого бета-канала, когда импульсы базового ритма проводятся по медленному альфа-каналу. Это можно предположить, если интервал St1-R1 базового ритма превышает интервал PQ исходного СР более чем на 80 мс. Аналогичный критерий применяется и для увеличения исходной задержки тестирующего импульса. Если при начале программированной ЭКС с задержки St1-St2 равной 400 мс интервал St2-R2 превышает St1-R1 более чем на 80 мс, это может означать, что тестирующий импульс застает бета-канал в состоянии рефрактерности и проводится по медленному альфа-каналу, что требует увеличения исходной задержки тестирующего импульса на 50-100 мс (для определения ЭРП бета-канала).

При проведении программируемой ЭКС после каждой пачки импульсов перед уменьшением задержки тестирующего импульса (лучше когда электрокардиостимулятор делает это автоматически), оценивается прирост интервала St2-R2, и если он превышает 80 мс, то ЭРП бета-канала равен той задержке тестирующего импульса St1-St2, при которой произошел этот прирост. Если при последующем уменьшении задержек St1-St2 с шагом 10 мс будет выявлен скачкообразный прирост интервала St2-R2 на 50 и более мс, можно предположить полифасцикулярное строение АВУ с наличием одного быстрого и двух медленных каналов. Впрочем, подтверждением этой гипотезы может быть только провокация двух тахикардий с равными значениями  $RP'$  и интервалами RR, различающимися на 50 и более мс (или одной тахикардии в виде аллоритмии с чередованием двух или более интервалов RR, различающихся на 50 и более мс). Программированную ЭКС продолжают до тех пор пока не прекратится проведение тестирующего импульса на желудочки, величина задержки St1-St2 при этом будет соответствовать ЭРП альфа-канала.

Еще одной проблемой с которой можно столкнуться при проведении программированной ЭКС, является так называемый феномен «гар». Он проявляется тем, что при очередном уменьшении задержки тестирующего импульса его проведение на желудочки исчезает, а при дальнейшем уменьшении интервала St1-St2 - парадоксальным образом восстанавливается. Возникновение этого феномена связано с определенным соотношением рефрактерностей и скоростей распространения возбуждения в проводящей системе (при некоторых задержках тестирующего импульса), способным приводить к АВ блокаде.

Нередко при проведении программированной ЭКС феномен «гар» принимают за ЭРП АВ соединения или альфа-канала, тем самым завышая его величину. Избежать этой ошибки можно, уменьшая задержку St1-St2 до 220-240 мс вне зависимости от наличия или отсутствия желудочковых ответов (что не вполне гуманно по отношению к пациенту). На наш взгляд, целесообразно прекращать программированную ЭКС при отсутствии желудочковых ответов при трех последовательных задержках тестирующего импульса, особенно когда полученная величина ЭРП АВ соединения или альфа-канала со-

ответствует Вашим представлениям о свойствах проводящей системы пациента.

На практике далеко не всегда мы проводим определение ЭРП альфа и бета-канала подобным образом. Например, у пациента с частыми, продолжительными пароксизмами в анамнезе, на фоне исходной синусовой тахикардии при задержке St1-St2 380 мс определяется ЭРП быстрого канала, возбуждение проводится по медленному альфа-каналу и запускает ПРАВУТ с ЧСС более 200 уд/мин, которую с трудом удастся купировать только частой ЭКС. Очевидно, что ЭРП медленного альфа-канала у этого пациента вряд ли превысит 300 мс (скорее оно будет не более 260 мс), а это значит, что продолжая уменьшать задержку St1-St2 мы будем вынуждены не менее восьми раз вызывать и купировать ПРАВУТ.

В подобной ситуации можно пожертвовать полнотой информации (такой пациент все равно должен быть направлен на эндокардиальное ЭФИ и аблацию) и провести определение ЭРП альфа-канала «снизу»: установить задержку St1-St2 240 мс и увеличивать ее с шагом 10 мс до появления желудочкового ответа (проведение по медленному альфа-каналу с провокацией ПРАВУТ). Задержка последнего не проведенного импульса будет соответствовать ЭРП альфа-канала. Таким образом, мы всего дважды вызовем у больного тахикардию в ходе определения ЭРП альфа и бета-канала, и если в этих двух эпизодах величины RR ПРАВУТ будут отличаться менее чем на 50 мс, мы можем говорить, что данных, свидетельствующих о полифасцикулярном строении АВУ, не получено.

В ходе программированной ЭКС мы, как правило, определяем еще один важный показатель - величину так называемой «зоны тахикардии». Под «зоной тахикардии» понимают тот диапазон задержек тестирующего импульса, при котором вызывается ПНРТ. В случае ПРАВУТ «зона тахикардии» может быть от величины, на 10 мс превышающей ЭРП медленного канала, до ЭРП быстрого канала. Чем больше величина «зоны тахикардии», тем, как правило, чаще, продолжительнее и устойчивее пароксизмы тахикардии.

Если при программированной ЭКС был выявлен дуализм АВ проведения, а ПРАВУТ не развивалась, она может быть спровоцирована при определении ТВ. При этом важно своевременно, сразу после резкого увеличения интервала St-R прекратить ЭКС. В противном случае вызванная ПРАВУТ будет купирована частой ЭКС. Если ПРАВУТ не индуцируется при определении ТВ, применяют ЭКС парами или группами импульсов в так называемом «ручном» режиме ЭКС. Удобно, когда стимулятор позволяет сформировать пачку из нескольких (до пяти) импульсов с заданными интервалами между ними. Постепенно формируя такую пачку импульсов в зависимости от скорости проведения отдельных импульсов, увеличивая их число, можно спровоцировать ПРАВУТ, даже при неэффективности других способов. Наконец, возможно применение частой и сверхчастой ЭКС, но в этом случае возрастает риск провокации ФП.

В случае неэффективности всех перечисленных методов, у больных с подтвержденными ПНРТ (имеется запись ЭКГ или ХМ), при указании на то, что приступы сердцебиения купировали аденозинтрифосфатом

(АТФ) или верапамилом, при убедительных данных анамнеза, необходимо провести атропинизацию. Она наиболее обоснована у пациентов с признаками ваготонии – с исходной синусовой брадиаритмией, низким значением ТВ и высокими ЭРП альфа- и бета-канала (или АВ соединения), выраженной вариабельностью ЭФ показателей. Проведение атропинизации не показано пациентам с исходной симпатикотонией, проявляющейся синусовой тахикардией, высокой ТВ и низкими ЭРП альфа- и бета-канала (или АВ соединения), противопоказано больным с глаукомой и мужчинам с аденомой предстательной железы.

По показаниям атропина сульфат вводится внутривенно в количестве 1 мл 0,1% раствора, эффект оценивается через 3 минуты по приросту ЧСС. Если ЧСС превысила 90-100 уд/мин, атропинизацию можно считать достаточной для данных целей исследования. Меньшая ЧСС может свидетельствовать либо о высоком парасимпатическом тоне (введенной дозы атропина недостаточно для его устранения), либо о наличии синдрома слабости синусового узла. В первом случае необходимо ввести дополнительное количество атропина (иногда до дозы 0,04 мг/кг) под контролем ЧСС, во втором случае дополнительное введение атропина лишено смысла. Это обусловлено тем, что брадикардия (обычно ригидная, с минимальными колебаниями интервалов RR) развилась из-за органического поражения клеток синусового узла, а не вследствие избыточных парасимпатических влияний. Следовательно, такие воздействия не испытывает и АВУ. После атропинизации желателен повторить все этапы ЭФИ, но если признаки диссоциации АВУ уже выявлены, а больной тяжело переносит ЭКС, можно ограничиться определением ТВ и провокацией ПРАВУТ одним из перечисленных выше методов.

После провокации ПРАВУТ необходимо в первую очередь выяснить у больного, чувствует ли он сердцебиение, такие ли приступы его обычно беспокоят. Одновременно нужно зарегистрировать ЧП ЭКГ. Чтобы не было проблем с ее интерпретацией (так как при ПРАВУТ волны P', как правило, расположены в самом комплексе QRS или сразу за ним), желателен в начале исследования, сразу после введения и фиксации электрода (например, с помощью прищепки для носа, применяемой при спирометрии) записать ЧП ЭКГ на фоне СР. Сравнение ЧП ЭКГ, зарегистрированных при ПРАВУТ и на фоне СР, существенно облегчает поиски зубца P' и измерение интервала R-P' (от начала комплекса QRS до начала волны P').

В тех случаях, когда ПРАВУТ не протекает с высокой частотой (более 200 уд/мин), не сопровождается нарастанием ИМ или падением АД, желателен подождать несколько минут, чтобы убедиться в ее устойчивости. Затем целесообразно попытаться купировать ее вагусными приемами, объяснив больному как их правильно выполнять. Интересно, что даже после атропинизации нередко сохраняется возможность купирования ПРАВУТ вагусными приемами, что говорит о том, что атропин в используемых дозах лишь снижает влияния парасимпатической нервной системы, но не устраняет их.

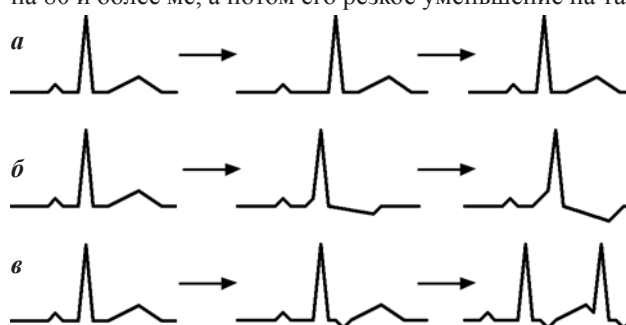
Помимо купирования ПРАВУТ вагусными приемами, в ходе ЭФИ необходимо убедиться в ее чувстви-

тельности к ЧП ЭКС и быстрому внутривенному введению АТФ. Возможность купирования тахикардии с помощью ЭКС, как правило, указывает, что в ее основе лежит механизм re-entry, а восстановление СР с помощью АТФ характерно для ПНРТ (но возможно и при фокусных ПТ, а также при ЖТ, обусловленных триггерной активностью, связанной с циклическим аденозинмонофосфатом). Кроме того, процесс купирования ПРАВУТ необходимо фиксировать, так как возможно появление признаков, имеющих важное прогностическое значение. При купировании ПРАВУТ с помощью ЭКС обращаем внимание на величину посттахикардической паузы (может указывать на наличие синдрома слабости синусового узла), динамику смещения сегмента ST (сегмент ST должен возвращаться к изолинии в течение 4-5 комплексов СР) и на наличие пробежек широких (особенно разнонаправленных) комплексов QRS после окончания ПРАВУТ. Такие пробежки полиморфной неустойчивой ЖТ являются неблагоприятным прогностическим признаком.

#### Фармакологические пробы

При обследовании больных с тахикардиями важную роль играют пробы с АТФ, которые могут проводиться как на фоне СР, так и при пароксизме тахикардии. Быстрое внутривенное введение АТФ на фоне СР используется для выявления причины ПНРТ. Известно, что АТФ замедляет или блокирует проведение возбуждения по АВУ, действует на проведение как по быстрому, так и по медленному каналу в АВУ (эти влияния отличаются по степени выраженности и времени начала и окончания), почти не оказывает действия на проведение по ДПП, за исключением ДПП, обладающих декрементным (замедленным) проведением.

Пробы с введением АТФ на фоне СР могут использоваться для выявления диссоциации АВУ на альфа- и бета-канал. Если после введения АТФ (рис. 3а) наблюдается резкое увеличение продолжительности интервала PQ на 80 и более мс, а потом его резкое уменьшение на та-



**Рис. 3. Проведение проб с быстрым внутривенным введением АТФ на фоне синусового ритма. При диссоциации АВУ на альфа- и бета-канал (а) происходит резкое увеличение интервала PQ на 80 и более мс, а затем, столь же резкое его уменьшение. При латентном синдроме WPW (б) появляются и нарастают признаки предвозбуждения (дельта волна, уширение QRS, изменения процессов реполяризации). При скрытом синдроме WPW (в) замедление антероградного проведения по АВУ создает условия для ретроградного проведения возбуждения по ДПП, появления эхо-сокращений и запуска ПРАВУТ. Объяснения в тексте.**

кую же величину, то это может быть признаком дуализма АВ проведения. Подтверждением этого предположения является провокация ПРАВУТ.

Введение АТФ на фоне СР способно «визуализировать» латентные или интермиттирующие ДПП. Отсутствие или минимальная выраженность признаков предвозбуждения на ЭКГ покоя у этих пациентов обусловлена примерно равными скоростями проведения по АВ соединению и ДПП. АТФ, замедляя проведение по АВУ, увеличивает долю миокарда желудочков, возбуждение которой инициируется проведением по ДПП (рис. 3б). Следовательно, нарастают и признаки предвозбуждения - выраженность дельта-волны, ширина комплекса QRS и изменения процессов реполяризации.

В некоторых случаях введение АТФ на фоне СР может выявить даже наличие скрытого синдрома WPW. Как известно, скрытым называют синдром WPW, при котором ДПП обладают только ретроградным проведением. Определить наличие таких ДПП можно либо спровоцировав ПРАВТ, либо в ходе эндокардиального ЭФИ. На фоне СР проведение возбуждения осуществляется по АВ соединению, поскольку пучок Кента не обладает антероградным проведением. При этом есть предпосылки для ретроградного проведения по ДПП, но либо сам ДПП, либо предсердия находятся в состоянии рефрактерности, что препятствует ретроградному проведению и замыканию цепи re-entry. Введение АТФ (рис. 3в) замедляет проведение СР по АВУ, поэтому ДПП и предсердия могут выйти из состояния рефрактерности, что делает возможным ретроградное проведение. Поэтому если при введении АТФ на фоне замедления СР и нарастания АВ блокады I степени после комплексов QRS появляются ретроградно проведенные волны P' - это может свидетельствовать о наличии у пациента скрытого синдрома WPW. Подтверждением этой гипотезы будет провокация ПРАВТ либо при проведении пробы с АТФ, либо в ходе ЧП ЭФИ.

Введение АТФ на фоне тахикардии может использоваться как для уточнения ее генеза, так и для выявления ряда важных ЭФ особенностей. За одинаковой ЭКГ картиной (даже при ЧП регистрации) могут скрываться различные пароксизмальные тахикардии, дифференцировать которые без проведения проб с АТФ возможно далеко не всегда. Так, ПТ с АВ блокадой I степени может имитировать ПРАВУТ или ПРАВТ, столь же трудно бывает дифференцировать ПТ, ПРАВУТ типа fast-slow

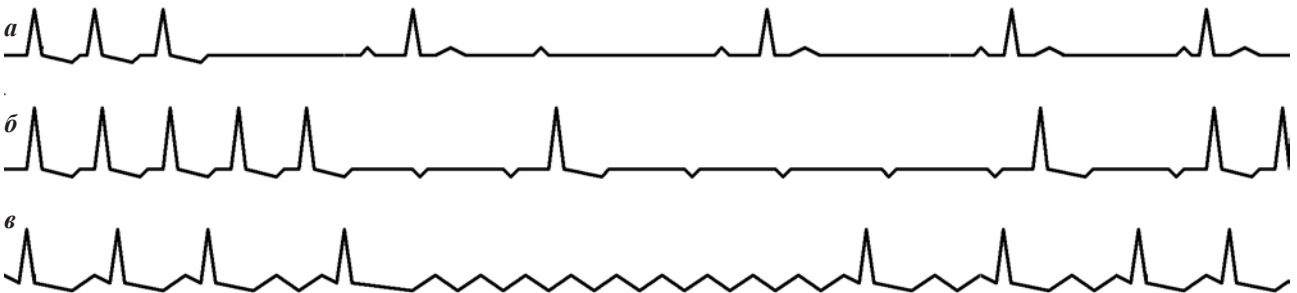
и ПРАВТ при медленном ретрограднопроводящем пучке Кента.

АТФ почти в 100% случаев купирует (хотя бы временно) ПРАВУТ (рис. 4а) и ПРАВТ, но далеко не всегда автоматические ПТ и триггерные ЖТ. При введении адекватной дозы АТФ на фоне ПТ (рис. 4б) или ТП (рис. 4в) возникает участок асистолии желудочков, на фоне которого отчетливо видны волны Р или F, следующие в своем ритме (Р - с частотой исходной тахикардии, F - с частотой в два раза большей). Через несколько секунд АВ проведение восстановится, но характер тахикардии уже будет очевиден. Наконец, если при введении соответствующей дозы АТФ (до 30 мг при ЧСС порядка 200 уд/мин) на фоне тахикардии с широкими комплексами QRS тахикардия остается неизменной, наиболее вероятно, что это ЖТ. Впрочем, такая же реакция на введение АТФ (а точнее - ее отсутствие) может наблюдаться при ПТ или ТП с проведением по ДПП, так как действие АТФ на АВУ (в отсутствии влияния на ДПП) не повлияет на течение этих аритмий.

При введении АТФ с целью купирования тахикардии необходимо в течение примерно 1 минуты осуществлять непрерывную запись ЭКГ в отведениях с хорошо различимыми волнами Р, если возможно, синхронно с ЧП ЭКГ. При этом на фоне тахикардии оценивается динамика интервалов RP' и P'R, характеризующих ретроградное и антероградное проведение, соответственно, а после восстановления СР - динамика интервалов PQ, наличие признаков антероградного (короткий интервал PQ, наличие дельта-волны, уширение комплекса QRS и изменения процессов реполяризации) или ретроградного (волны P' с интервалом RP' более 100 мс, в том числе приводящие к рецидиву тахикардии) проведения по ДПП.

Обычно ПНРТ при введении АТФ купируются за счет блокады антероградного проведения по АВУ. Последней в цепи тахикардии регистрируется волна P'. Этому предшествует плавное нарастание интервала P'R при неизменном RP'. Резкое увеличение интервала P'R на 50 и более мс, а тем более чередование интервалов RP', отличающихся на 50 и более мс (вследствие чего тахикардия приобретает вид аллоритмии), у больных с ПРАВУТ может указывать на полифасцикулярное строение АВУ, а у больных с ортодромной ПРАВТ - на сочетание синдрома WPW и диссоциации АВУ.

Нарастание интервала RP' перед купированием ПНРТ введением АТФ может быть при наличии мед-



**Рис. 4. Применение АТФ для дифференциальной диагностики тахикардий. Если при введении АТФ восстанавливается СР (а) - наиболее вероятно, что это ПНРТ; в данном случае динамика интервалов PQ позволяет предположить ПРАВУТ. Если возникает участок асистолии желудочков с волнами Р (б), следующими с частотой исходной тахикардии или волнами F (в), частота которых в два раза выше, а затем тахикардия возвращается к исходному виду, очевидно, что это ПТ или ТП, соответственно. Объяснения в тексте.**



ленных (декрементных) ретрограднопроводящих ДПП или при атипичной ПРАВУТ типа fast-slow. Поэтому нарастание интервала RP' при купировании тахикардий, с отрицательной волной P расположенной перед комплексом QRS, позволяет исключить ее предсердный характер и в дальнейшем дифференцировать ПРАВУТ типа fast-slow и ПРАВАТ.

Наличие после купирования ПНРТ характерной динамики интервала PQ с резким (на 80 и более мс) нарастанием и уменьшением его величины (или с чередованием «коротких» и «длинных» интервалов PQ), позволяет даже в отсутствие возможности оценки величины интервала RP' и проведения ЧП ЭФИ, расценить купированную тахикардию как ПРАВУТ. Диагноз становится еще более очевидным, когда после «длинного» PQ (антероградного проведения по медленному альфа-каналу) следует ретроградное проведение по быстрому бета-каналу, что проявляется либо так называемыми эхо-сокращениями, либо рецидивом ПРАВУТ.

Появление после купирования ПНРТ преходящих признаков латентного или интермиттирующего синдрома WPW позволяет расценить ее как ПРАВАТ. Фиксация после восстановления CP, волн P' с интервалом RP' превышающем 100 мс, может свидетельствовать о ретроградном проведении по ДПП. Если же эти волны P' проводятся на желудочки (вызывают эхо-сокращения), а тем более приводят к рецидиву ПНРТ, ее генез не вызывает сомнений.

#### КОМПЛЕКСНОЕ ОБСЛЕДОВАНИЕ

Как уже отмечалось, больной с подозрением на пароксизмальные НРС проходит комплексное обследование, и нередко характер основной и сопутствующей патологии играет в определении лечебной тактики гораздо большую роль, чем собственно вид ПНРТ. Очень важно своевременно выявить наличие органической патологии сердца, оценить размеры камер сердца и толщину миокарда, характер внутрисердечной гемодинамики и т.д. Особое значение имеет диагностика ИБС и оценка степени поражения коронарного русла, поскольку от этого нередко зависит риск развития жизнеопасных осложнений ПНРТ.

В определении вида ПНРТ, безусловно, ведущую роль играет проведение ЧП ЭФИ и регистрация ЧП ЭКГ при индуцированной тахикардии, что позволяет диагностировать ПРАВУТ у подавляющего большинства больных. Вместе с тем встречаются случаи, когда даже при повторных ЧП ЭФИ, проводимых с адекватной атропинизацией, не удается не только вызвать ПРАВУТ, но и выявить признаки диссоциации АВУ. Мы располагаем такими наблюдениями, когда при отрицательных результатах ЧП ЭФИ диагноз ПРАВУТ ставился на основании данных ХМ ЭКГ и фармакологических проб (введение АТФ на фоне CP), а в дальнейшем верифицировался в ходе эндокардиального ЭФИ.

Кроме того, значение ХМ ЭКГ и фармакологических проб, особенно данных полученных при купировании спонтанных ПНРТ введением АТФ, многократно возрастает в отсутствие возможности проведения ЧП ЭФИ. Наконец, вряд ли возможно переоценить роль проб с АТФ в дифференциальной диагностике регуляр-

ных тахикардий, как с узкими, так и с широкими комплексами QRS.

В заключение мы предлагаем клиническое наблюдение больной с ПРАВУТ, при комплексном обследовании которой было выявлено много важных «деталей и подробностей» (по меткому выражению Е.А.Березного), понимание которых, на наш взгляд, необходимо врачу-кардиологу, обследующему больных с ПНРТ.

*Больная Т., 54 лет поступила в Северо-западный центр диагностики и лечения аритмий 15.09.2003. На момент осмотра жалоб не предъявляла. Считает себя больной с 31.08.2003 г., когда после трех часов ходьбы по лесу (собирала грибы) почувствовала сильное неритмичное сердцебиение, которое сопровождалось слабостью, потемнением в глазах, головокружениями и повторными потерями сознания. Не помнит как добралась до дому, но известно, что на обратную дорогу протяженностью не более двух километров ушло несколько часов.*

*В последующие дни повторялись кратковременные расстройства сознания, при которых со слов родственников «хрипела». Обследовалась в одной из ЦРБ Ленинградской области, где на ЭКГ была зафиксирована желудочковая экстрасистолия по типу бигеминии, а затем в одной из городских больниц Санкт-Петербурга. Причина потерь сознания установлена не была. В последнем стационаре проводили ЧП ЭФИ с введением пропранолола и атропина (без соблюдения общепринятой методики), был установлен диагноз «дисфункции СУ».*

*При обследовании в Центре активных жалоб нет, сознание больной ясное. Кожа и видимые слизистые чистые, обычной окраски. Пульс - 60 уд/мин, ритмичный, удовлетворительного наполнения и напряжения. Границы относительной сердечной тупости не изменены, тоны сердца ясные, шумов нет. АД - 120/80 мм рт. ст. Над легкими ясный перкуторный тон, дыхание везикулярное, хрипов нет. Живот мягкий, безболезненный, печень и селезенка не увеличены. Периферических отеков нет. Клинический и биохимический анализы крови, общий анализ мочи без особенностей. ЭКГ - варианты нормы.*

*Многосуточное ХМ проводилось с 14:05 08.09.2003 на системе «Кардиотехника-4000» (фирма ИНКАРТ, Санкт-Петербург). Длительность наблюдения - 2 сут. 20 час. 10 мин. ЧСС: средняя днем - 79 (минимальная - 55, максимальная - 135) уд/мин, средняя во время ночного сна - 58 (минимальная - 49, максимальная - 88) уд/мин. Циркадный индекс - 1.36. Динамика ЧСС без особенностей, снижение ЧСС ночью - в пределах нормы. За время обследования наблюдался CP, на фоне которого зарегистрированы: 17 одиночных, 1 парная и 3 групповых наджелудочковых экстрасистолы, пароксизм наджелудочковой тахикардии с ЧСС 139 уд/мин. (продолжительностью 6 сек.), 1211 (днем - 1133, ночью - 78) одиночных и 1 пара желудочковых экстрасистол. Во время прогулок и подъемов по лестнице зарегистрированы эпизоды депрессии сегмента ST, на 150-200 мкВ, в отведениях, характеризующих потенциалы передней и нижне-диафрагмальной стенок левого желудочка, длительные, безболевые, возникающие при пороговой ЧСС, характер-*

ной для II функционального класса стенокардии. Учитывая горизонтальный характер и выраженность депрессии, нельзя исключить ее ишемический характер.

При велоэргометрии на мощности 75 Вт (продолжительность 2 мин) достигнута ЧСС 156 уд/мин, максимальное АД 192/108 мм рт. ст., зарегистрирована косонисходящая депрессия сегмента ST до 140 мкВ в отведениях V4-6. Сегмент ST вернулся к изолинии ко 2-ой минуте восстановительного периода. Жалоб во время пробы не было. В восстановительном периоде зарегистрированы три одиночные желудочковые экстрасистолы. Толерантность к нагрузке

ниже средней, гипертензивный тип реакции на нагрузку. Тест отрицательный.

17.09.2003 больной было проведено ЧП ЭФИ. Исходно регистрировался синусовый ритм с RR=900 мс, PQ=120 мс, дельта-волна не определялась. При проведении орторитмической ЭКС на частоте 100 имп/мин для определения времени восстановления функции синусового узла (ВВФСУ) интервал St-R составлял 160 мс, ВВФСУ=920 мс, его скорректированное значение 20 мс (рис. 5а). При орторитмической ЭКС на частоте 130 имп/мин (рис. 5б) обращает внимание резкое увеличение интервала St-R до 280 мс, что позволяет уже

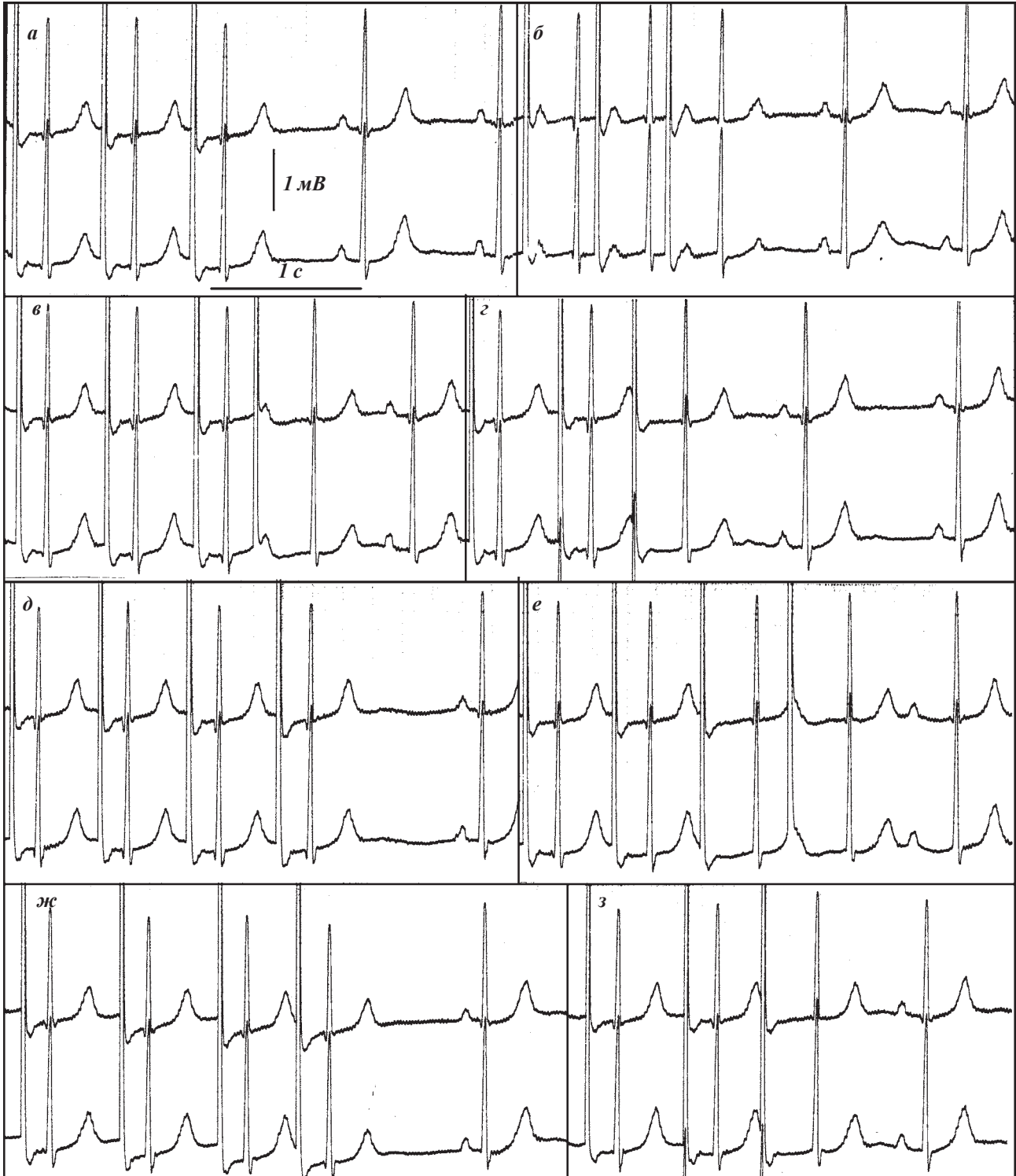


Рис. 5. Проведение орторитмической и программированной ЧП ЭКС больной Т, 54 лет. Объяснения в тексте.

на этом этапе ЧП ЭФИ предположить проведение возбуждения с предсердий на желудочки по медленно-альфа-каналу, то есть наличие диссоциации АВУ. ВВФСУ на данной частоте составило 960 мс, КВВФСУ - 60 мс.

Программированная ЭКС поводилась на частоте базового ритма 100 имп/мин, начиная с задержки St1-St2 400 мс (рис. 5в). Величина интервала St2-R2, равная 320 мс, превышает St1-R1, равный 140 мс, более чем на 80 мс, что указывает на то, что возможно проведение тестирующего импульса осуществляется по медленно-альфа-каналу. Поэтому для определения ЭРП быстрого бета-канала или исключения диссоциации АВУ требуется увеличение задержки тестирующего импульса. Однако при увеличении интервала St1-St2 до 500 мс (рис. 5з) величина интервала St2-R2 составляет 300 мс, что не исключает проведения возбуждения по альфа-каналу. Лишь при увеличении задержки тестирующего импульса до 590 мс (использование задержки 600 мс лишено смысла) его проведение с интервалом St1-R1 равным 150 мс осуществляется по быстрому каналу (рис. 5д).

Таким образом, программированную ЭКС у данной пациентки необходимо начинать с задержки тестирующего импульса 590 мс, поскольку при попытках определения ЭРП с 400 и даже 500 мс, мы могли пропустить разрыв в кривой АВ проведения. Однако при уменьшении задержки тестирующего импульса с 590 до 580 мс (рис. 5е) возникает новое препятствие в определении ЭРП - изменяется характер проведения импульсов базового ритма. Для последних трех импульсов базового ритма значения St1-R1 составляют, соответственно 140, 150 и 280 мс, что позволяет предположить, что последний импульс проведется по медленно-альфа-каналу. Это может быть связано с тем, что период базового ритма 600 мс, близок по значению к ЭРП быстрого канала и при усилении вагусных влияний возможна блокада проведения по быстрому каналу на фоне ЭКС с частотой 100 имп/мин, что требует проведения программированной ЭКС на меньшей частоте базового ритма. Интересной деталью представленного фрагмента где и последний импульс базового ритма и тестирующий проводятся по медленно-альфа-каналу является то, что и в последующем спонтанном синусовом сокращении интервал PQ составляет 300 мс, а значит нельзя исключить проведение возбуждения по медленно-альфа-каналу в АВУ.

В дальнейшем программированная ЭКС осуществлялась на частоте базового ритма 90 уд/мин начиная с задержки тестирующего импульса 560 мс. Ее результаты представлены в виде графика кривой АВ-проведения (рис. 6). При уменьшении интервала St1-St2 с 510 (рис. 5ж) до 500 (рис. 5з) мс наблюдается резкое увеличение интервала St2-R2 с 150 до 320 мс, характерное для так называемого разрыва кривой АВ-проведения. ЭРП быстрого бета-канала составил 500 мс. При дальнейшем уменьшении интервала St1-St2 с 480 до 470 мс (рис. 7а) время проведения тестирующего импульса вновь сокращается до 180 мс, что вероятно обусловлено значительными колебаниями ЭРП быстрого канала вследствие изменяющихся вагусных влияний. При вели-

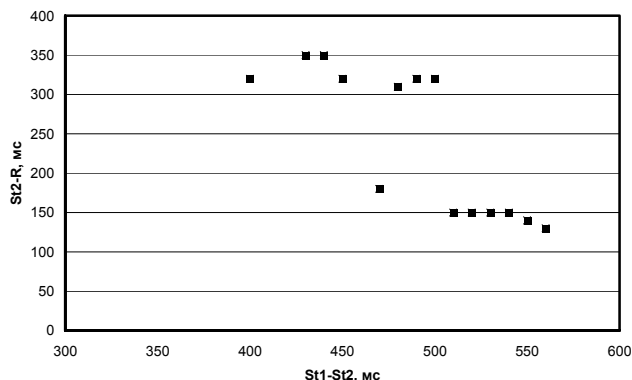


Рис. 6. Кривая АВ проведения больной Т., 54 лет.

чине интервала St1-St2 460 мс (рис. 7б) проведение возбуждения на желудочки отсутствует и возобновляется при величине интервала St1-St2 450 мс, что можно объяснить феноменом «gap».

При уменьшении задержки тестирующего импульса с 440 мс (рис. 7в) до 430 мс (рис. 7г) происходит резкое увеличение интервала PQ в первом спонтанном синусовом комплексе со 180 до 280 мс, что предполагает проведение возбуждения по медленно-альфа-каналу. В дальнейшем проведение тестирующего импульса на желудочки блокировалось при его задержках 420 и 410 мс, а при задержке 400 мс величина интервала St2-R2 составила 320 мс. При дальнейшем уменьшении задержки тестирующего импульса АВ проведение отсутствовало, следовательно ЭРП медленного альфа-канала составил 390 мс. Таким образом кривая АВ проведения имеет прерывистый характер, при программированной ЭКС дважды фиксировался феномен «gap».

При определении точки Венкебаха (рис. 7д) на частоте ЭКС 110 имп/мин интервал St-R сначала увеличивается со 180 до 240 мс, а затем достигает 320 и 340 мс, что свидетельствует о блокаде проведения по быстрому каналу и его осуществлении по медленно-альфа-каналу. Значение точки Венкебаха не превышает 110 имп/мин. Попытки вызвать пароксизм тахикардии на фоне исходного ритма с помощью парной и частой ЭКС не увенчались успехом. Для уменьшения парасимпатических влияний и облегчения провокации пароксизмальной тахикардии был введен 1 мл 0,1% раствора атропина сульфата, после чего частота CP возросла до 100 уд/мин.

После атропинизации больной была выполнена проба с быстрым внутривенным введением 10 мг АТФ. Проведение такой пробы на фоне исходного ритма было нецелесообразно из-за скрытого нарушения АВ проведения, вероятно, вагусного генеза. Выполнение пробы с АТФ преследовало несколько целей: подтверждение диссоциации АВУ, провокацию пароксизмальной тахикардии и оценку коронарного кровотока. Выявление при введении АТФ резкого увеличения интервала PQ на 80 и более мс и затем столь же резкого его уменьшения указывает на двойной характер АВ проведения. При проведении пробы (рис. 8а) прирост интервала PQ не превышал 60 мс, а в последующем отмечалась плавная динамика, исключая дуализм АВ проведения. Вероятность провокации при введении АТФ пароксизмальной тахикардии сравнительно невелика,

но при затруднении индукции тахикардии в ходе ЭФИ такой возможностью не стоит пренебрегать. Во вторую фазу действия АТФ (рис. 8б), когда из-за системной вазодилатации отмечается рефлекторная тахикардия, ЧСС СР превысила 130 уд/мин, что сопровождалось выраженной (более 200 мкВ) горизонтальной и косонисходящей депрессией сегмента ST, которую, по нашим данным, можно рассматривать как признак гемодинамически значимой фиксированной коронарной обструкции.

При проведении программированной ЭКС после атропинизации при задержке тестирующего импульса 340 мс был вызван пароксизм предсердной тахикардии с ЧСС 145 уд/мин продолжительностью 8 сек. (рис. 8в). Не исключено, что тестирующий импульс не успел провестись на предсердия, а пароксизм развился спонтанно. В дальнейшем, при проведении программированной ЭКС регистрировалась предсердная эктопическая активность, затрудняющая интерпретацию результатов. При уменьшении интервала St1-St2 с 310 (рис. 9а) до 300 (рис. 9б) мс происходит увеличение времени АВ проведе-

ния с 140 до 260 мс, что указывает на блокаду проведения по быстрому бета-каналу, ЭРП которого составляет 300 мс. На фрагменте, представленном на рис. 9в, проведение тестирующего импульса с задержкой St1-St2 270 мс осуществляется по медленному альфа-каналу, но определение величины St2-R2 затруднено из-за предсердной экстрасистолы, которая имитирует волну дельта, не позволяя определить начало комплекса QRS. При уменьшении интервала St1-St2 еще на 10 мс (рис. 9г) определяется ЭРП медленного альфа-канала, равный 260 мс.

Во время определения точки Венкебаха (рис. 9д) на частоте ЭКС 170 имп/мин возникает блокада антеградного проведения по бета-каналу, возбуждение проводится с предсердий на желудочки по медленному каналу (St-R возрастает со 180 до 300 мс) и возвращается к предсердиям по быстрому, замыкая круг re-entry. Вызванная ПРАВАУТ с RR=360 мс и RP'=60 мс подтверждает наличие у больной диссоциации АВУ. В течение нескольких десятков секунд происходит выраженный «разогрев» тахикардии (интервал RR уменьшается до 310 мс), что сопровождается депрессией сегмента ST,

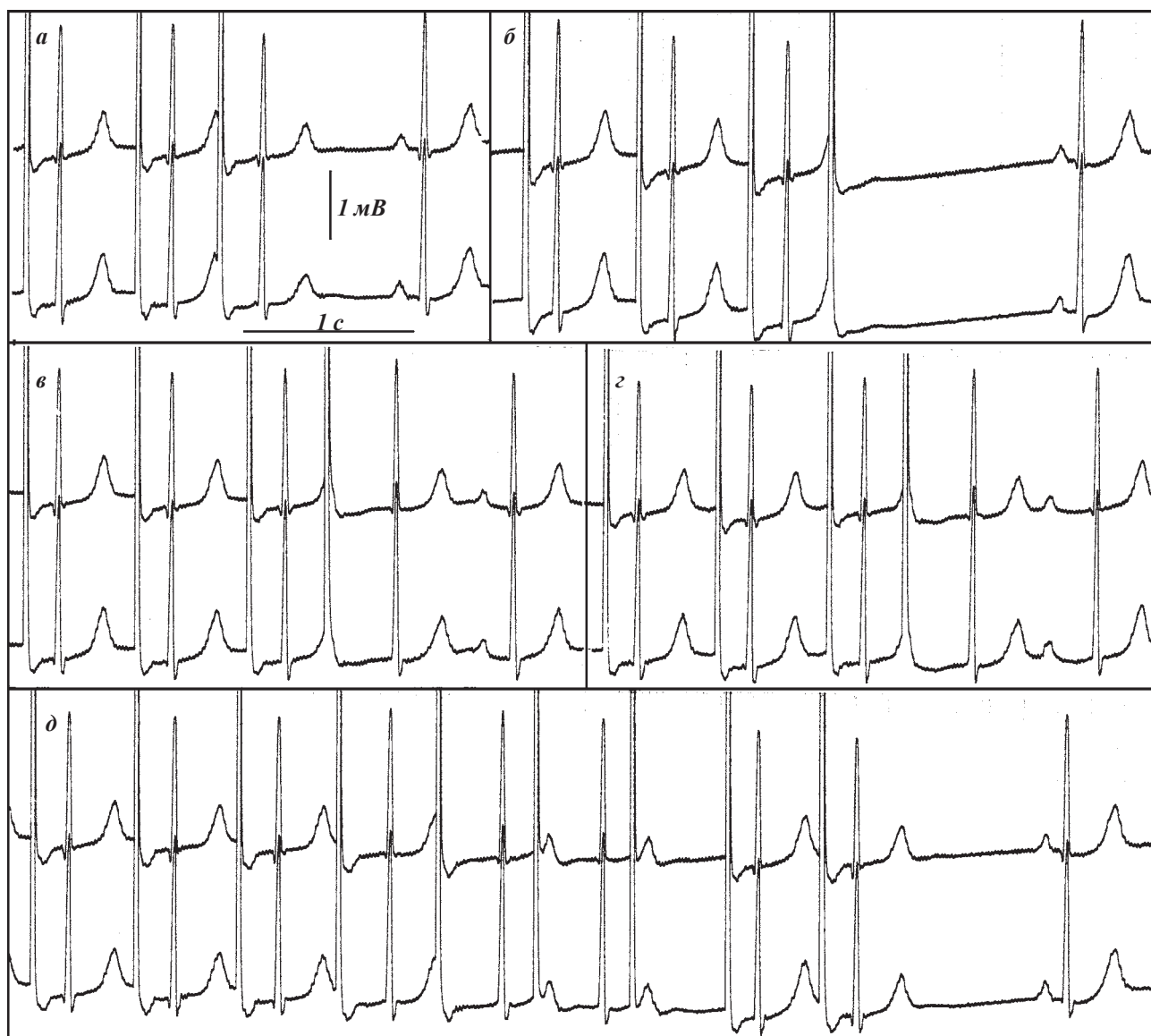


Рис. 7. Проведение программированной ЧП ЭКС и определение точки Венкебаха у больной Т, 54 лет. Объяснения в тексте.

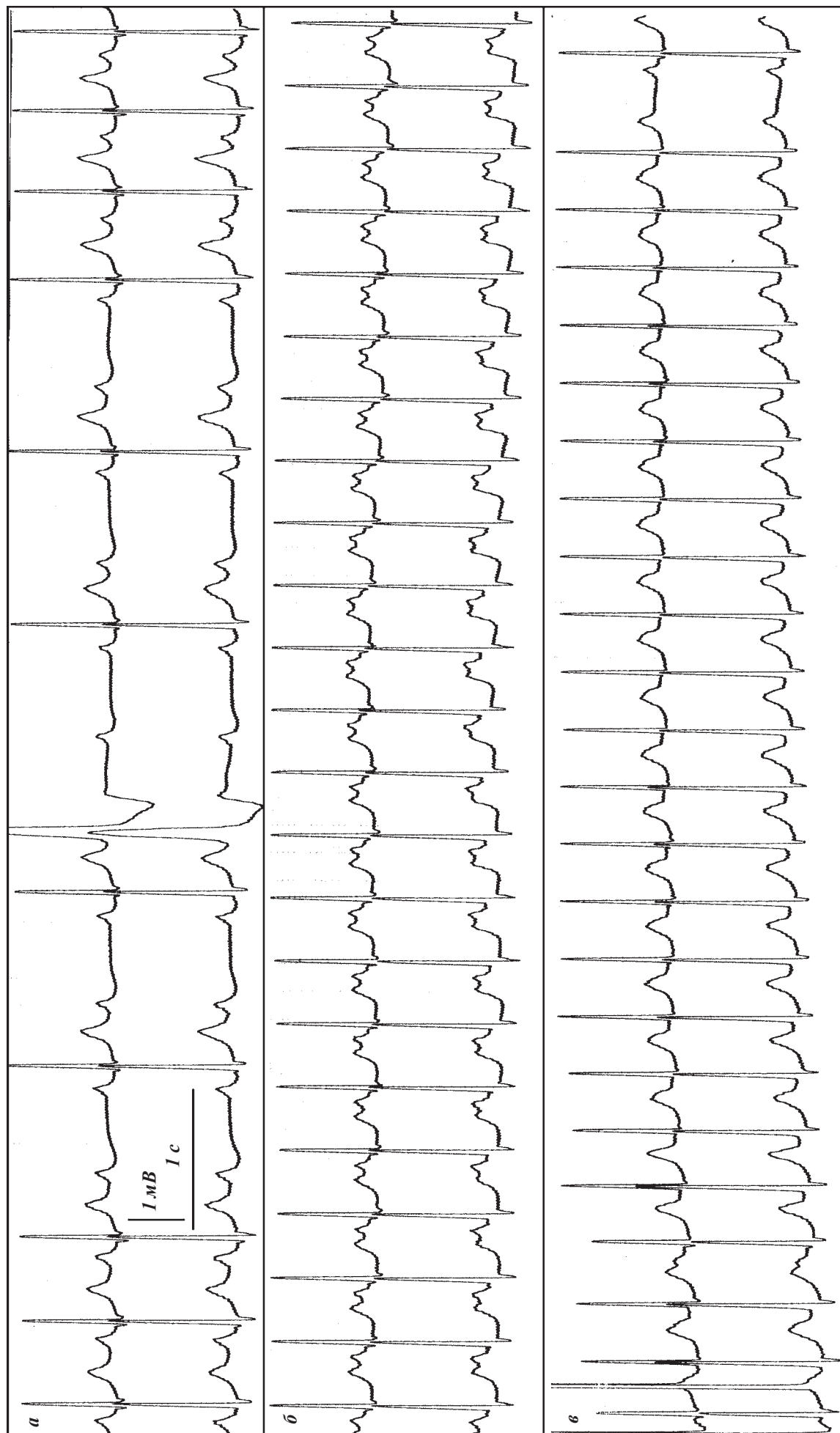


Рис. 9. Проведение пробы с АТФ и провокация неустойчивой предсердной тахикардии у больной Т, 54 лет. Объяснения в тексте.

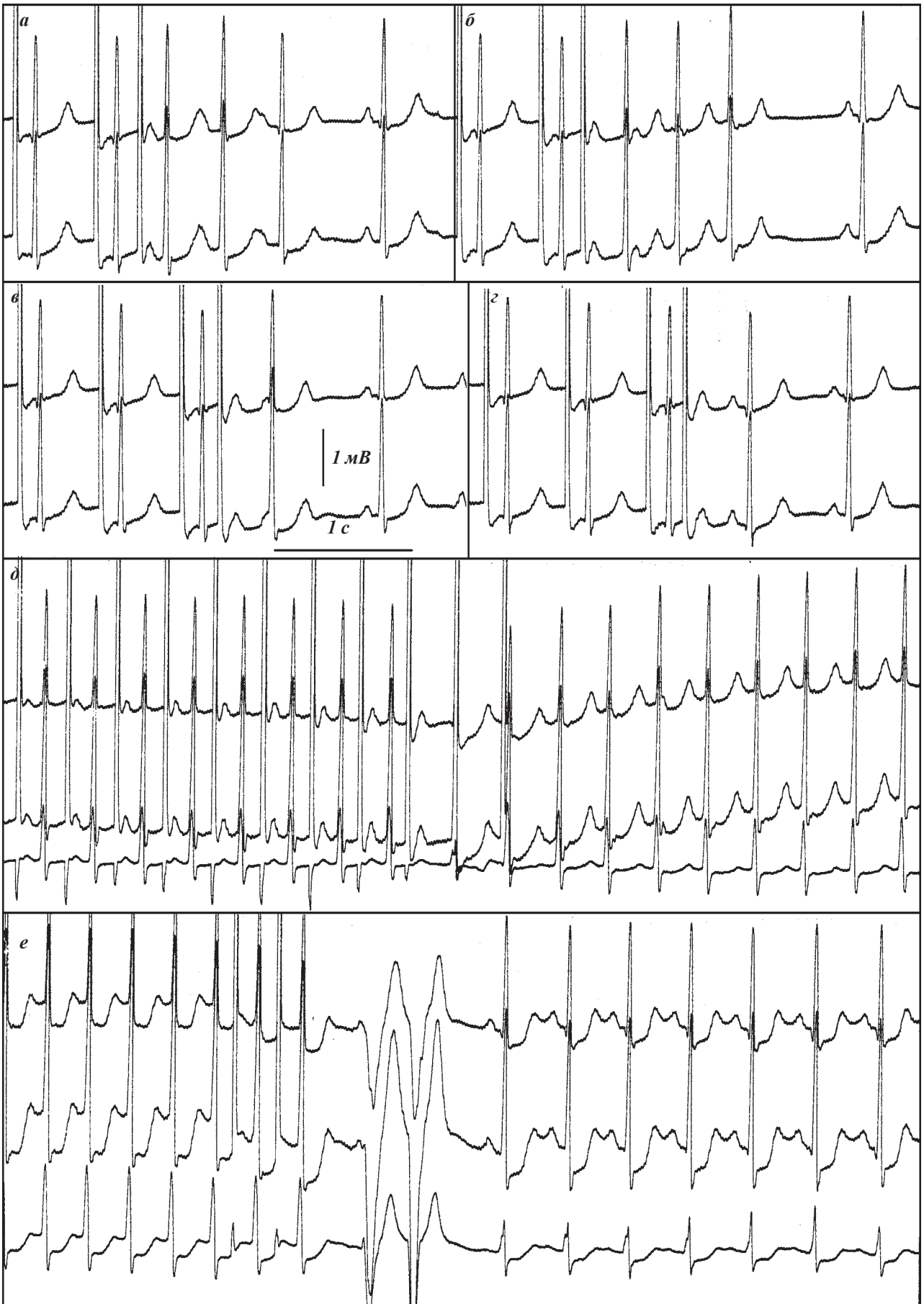

Рис. 9. Фрагменты ЧП ЭФИ больной Т, 54 лет. Определение ЭРП бета- и альфа канала, провокация и купирование ПРАВУТ. Объяснения в тексте.

достигающей 600 мкВ. Такая ситуация потребовала экстренного восстановления СР, что было выполнено с помощью нанесения пары импульсов в ручном режиме ЭКС (рис. 9е). Восстановлению СР предшествовала пара верхушечных желудочковых экстрасистол. Обращает внимание, что купирование тахикардии не приводит к нормализации положения сегмента ST, депрессия величиной до 300 мкВ сохраняется в течение минуты после купирования ПРАВУТ, не сопровождаясь ангинозными болями. Сегмент ST возвращается к изолинии в течение одной минуты после приема таблетки нитроглицерина под язык.

Большой поставлен диагноз: Диссоциация АВУ. ПРАВУТ. Пароксизмальная предсердная фокусная тахикардия. Желудочковая экстрасистолия. Рекомендовано проведение коронарографии и трансвенозной катетерной радиочастотной абляции медленной части АВУ.

Большой поставлен диагноз: Диссоциация АВУ. ПРАВУТ. Пароксизмальная предсердная фокусная тахикардия. Желудочковая экстрасистолия. Рекомендовано проведение коронарографии и трансвенозной катетерной радиочастотной абляции медленной части АВУ.

### РЕКОМЕНДУЕМАЯ ЛИТЕРАТУРА

1. Голицын С.П., Малахов В.И., Соколов С.Ф. и др. Чреспищеводная электрокардиостимуляция в диагностике и лечении нарушений ритма сердца (часть I) // Кардиология.-1990.-№11.-С.107-109.
2. Киркутис А.А., Римша Э.Д., Навяраускас Ю.В. Методика применения чреспищеводной электростимуляции сердца // Каунас. - 1990. - 82 с.
3. Кушаковский М.С. Аритмии сердца.-СПб.: Гиппократ, 1992.-544 с.
4. Медведев М.М. Случай применения аденозинтрифосфата для дифференциальной диагностики регулярных тахикардий // Вестник аритмологии, 1998, - № 7, - с. 83-84.
5. Медведев М.М. Холтеровское мониторирование в определении лечебной тактики при нарушениях ритма сердца. Лекция. // СПб, 2000, 48 с.
6. Медведев М.М., Бурова Н.Н. Случай выявления полифасцикулярного строения атриовентрикулярного узла при чреспищеводных электрофизиологических исследованиях с острыми лекарственными тестами с пропранололом и верапамиллом // Вестник аритмологии, 1998, №10, с. 64-70.
7. Римша Э.Д. Методика чреспищеводного электрофизиологического исследования сердца при тахикардиях. В кн.: Материалы II-й Всесоюзной школы-семинара по ЭС сердца. Каунас, 1983; 124-128.
8. Татарский Б.А., Чирейкин Л.В. Некоторые особенности антероградного узлового проведения у больных с пароксизмальными реципрокными атрио-вентрикулярными узловыми тахикардиями // Вестник аритмологии, 1999, - № 13, - с. 33-40.
9. Татарский Б.А., Чирейкин Л.В., Сендюрева Е.М., Медведев М.М. Дискретное проведение по АВ-соединению у больных с пароксизмальной АВ-узловой тахикардией по данным чреспищеводной программированной электрокардиостимуляции // Вестник аритмологии, 1997, - № 6, - с. 31-38.
10. Чирейкин Л.В., Шубик Ю.В., Медведев М.М., Татарский Б.А. Чреспищеводная электрокардиография и электрокардиостимуляция // СПб - 1999. - 150 с.
11. Чирейкин Л.В., Шубик Ю.В., Татарский Б.А. и др. Пароксизмальные наджелудочковые тахикардии у больных с аномалиями проводящей системы сердца (патогенез, клиника, диагностика, лечение) // СПб. - 1997.
12. Чирейкин Л.В., Шубик Ю.В., Татарский Б.А., Медведев М.М. Дискретное проведение по атрио-вентрикулярному соединению по данным чреспищеводной электрокардиостимуляции // Вестник аритмологии, 1994, №2, с. 23-29
13. Шубик Ю.В. Неинвазивное электрофизиологическое исследование при аномалиях проводящей системы сердца (атлас) // СПб. - 1999. - 84 с.
14. Шубик Ю.В. Суточное мониторирование ЭКГ при нарушениях ритма и проводимости сердца // СПб, 2001, 216 с.
15. Akhtar M, Jazayeri MR, Sra J et al. Atrioventricular nodal reentry: clinical, electrophysiological, and therapeutic considerations // Circulation 1993; 88: 282-295.
16. Brugada P, Вдр FWHM, Vanagt EJ et al. Observations in patients showing A-V junctional echoes with a shorter P-R than R-P interval: distinction between intranodal reentry or reentry using an accessory pathway with a long conduction time // Am J Cardiol 1981; 48: 611-22.
17. Esberger D, Jones S, Morris F. Junctional tachycardias // Brit. Med. J. 2002; 324: 662-665.
18. Ganz LI, Friedman PL Supraventricular tachycardia // NEJM 1995; 332; 3: 162-173.
19. Jenkins NP, Bennet DH Intermittent complete atrioventricular block associated with typical atrioventricular nodal reentrant tachycardia // Heart 1998; 80: 418-419.
20. Rankin AC, Oldroyd KG, Chong E et al. Value and limitations of adenosine in the diagnosis and treatment of narrow and broad complex tachycardias // Br Heart J 1989; 62: 195-203.
21. Shilling RJ Which patients should be referred to an electrophysiologist: supraventricular tachycardia // Heart; 2002; 87: 299-304.
22. Wellens HJJ. Electrical stimulation of the heart in the study and treatment of tachycardias. Baltimore: University Park Press, 1971.
23. Wolff L, Parkinson J, White PD. Bundle-branch block with short P-R interval in healthy young people prone to paroxysmal tachycardia // Am Heart J 1930; 5: 685-704.