

**ИНТЕРВЕНЦИОННОЕ ЛЕЧЕНИЕ ЖЕЛУДОЧКОВОЙ АРИТМИИ С ИСПОЛЬЗОВАНИЕМ  
НЕИНВАЗИВНОГО ЭЛЕКТРОФИЗИОЛОГИЧЕСКОГО КАРТИРОВАНИЯ  
У ПАЦИЕНТКИ С ЖЕЛУДОЧКОВОЙ ЭКСТРАСИСТОЛИЕЙ IV В ГРАДАЦИИ  
ПОСЛЕ НЕЭФФЕКТИВНОЙ РАДИОЧАСТОТНОЙ АБЛАЦИИ  
НЦССХ им. А.Н. Бакулева РАМН, Москва, Россия**

*Приводится наблюдение пациентки 59 лет, страдающей частой симптомной желудочковой экстрасистолией, у которой вычислительное электрофизиологическое исследование позволило определить локализацию эктопического очага, а в дальнейшем - устранить его с помощью радиочастотной катетерной абляции.*

**Ключевые слова:** желудочковая экстрасистолия, вычислительное электрофизиологическое исследование, эктопический очаг, радиочастотная катетерная абляция.

*A case report of a 59 year old female patient with frequent symptomatic ventricular premature beats is given, in whom the computing electrophysiological study permitted one to determine the ectopic focus site and subsequently to eliminate by means of radiofrequency catheter ablation.*

**Key words:** ventricular premature beats, computing electrophysiological study, ectopic focus, radiofrequency catheter ablation.

Пациентка Н., 59 лет, поступила в отделение хирургического лечения тахикардий НЦ ССХ им. А.Н. Бакулева РАМН с жалобами на постоянные ощущения перебоев в работе сердца, сопровождающиеся слабостью, головные боли, периодические повышения артериального давления. Из анамнеза известно, что желудочковая экстрасистолия (ЖЭ) регистрируется около 2-х лет. В декабре 2009 г была госпитализирована в одну из городских больниц, в связи с внезапным развившимся ухудшением самочувствия сопровождающимся резкой слабостью, тошнотой и рвотой. При холтеровском мониторировании (ХМ) электрокардиограммы (ЭКГ) от 23.12.2009 было зарегистрировано 36 тысяч ЖЭ. Проводилась серодиагностика - получены данные за перенесенный вирусный миокардит. Назначался аллапинин в дозе 75 мг/сутки - без эффекта. На фоне приема атенолола отмечено урежение ритма до 35 уд/мин и гипотензия, по данным ХМ ЭКГ за сутки зарегистрировано 10070 ЖЭ. ХМ ЭКГ в апреле 2010 - зарегистрировано 10853 и 7897 ЖЭ в сутки на фоне приема соталекса 160 мг/сут. При ХМ ЭКГ от 12.11.2010, выполненного на фоне насыщения амиодароном и приема эгилока в дозе 25 мг/сут регистрируется 1918 ЖЭ, а при ХМ ЭКГ от 20.12.2010 - 20328 ЖЭ. Вновь назначен соталекс с относительным эффектом.

В связи с неэффективностью антиаритмической терапии 17.02.2010 в одной из клиник Москвы больной было выполнено электрофизиологическое исследование (ЭФИ), проведена радиочастотная абляция (РЧА) очагов эктопических желудочковых аритмий исходящих из правого желудочка и межжелудочковой перегородки. Выполнена серия пробных холодовых РЧА в выходном отделе правого желудочка (ВОПЖ) при температуре 40 градусов и мощности 37 Вт, с максимальной длительностью до 30 сек без эффекта. После операции пациентке подбиралась профилактическая антиаритмическая терапия - без эффекта.

14.03.2011 пациентка поступила в НЦССХ им. А.Н.Бакулева РАМН для определения дальнейшей тактики лечения. Пациентке выполнено вычислительное ЭФИ сердца. Первым этапом проведена многоканальная регистрация ЭКГ в 240 однополюсных отведениях с поверхности грудной клетки с использованием системы картирования при помощи ЭКГ-регистратора «Амикард 01К» (Россия). Для картирования использовались одноразовые хлорсеребряные электроды, применяемые в системах точного мониторирования ЭКГ. Пациенту с уже наложенными поверхностными электродами проводилась спиральная компьютерная томография грудной клетки с внутривенным контрастированием. Использовался шаг спирали 5 мм для сканирования всей грудной клетки и шаг спирали 1 мм для сканирования области сердца. На третьем этапе осуществлялась обработка данных многоканальной регистрации ЭКГ и данных компьютерной томографии с использованием комплекса «Амикард 01К».

По данным компьютерной томографии строились реалистичные воксельные и полигональные модели торса и сердца, а при необходимости - различных отделов сердца (желудочков, межжелудочковой перегородки). Далее по данным компьютерной томографии определялись трехмерные координаты центра каждого электрода для поверхностного картирования. На основе этих данных осуществлялась реконструкция потенциалов электрического поля сердца и построение изопотенциальных и изохронных карт на трехмерной модели торса и сердца. По полученным реконструируемым изопотенциальным и изохронным картам на трехмерной модели сердца определили область ранней активации, соответствующую проекции эктопического источника в левом синусе Вальсальвы выходного отдела левого желудочка (рис. 1). Выявленная локализация эктопического источника в дальнейшем сравнивалась с данными внутрисердечного инвазивного ЭФИ.

После выполнения вычислительного ЭФИ пациента была доставлена в рентгеноперационную на синусовом ритме с частотой 70 ударов в минуту с частой ЖЭ. Под местной анестезией 0,5% раствором новокаина, по методике Сельдингера катетеризованы левая подключичная и левая бедренная вена. Установлены электроды: 10-полюсный в коронарный синус, 10-полюсный в ВОПЖ. При картировании максимальное опережение -20 мс до начала QRS комплекса в VI выявлено в задне-септальной зоне ВОПЖ на 1-2 см ниже клапана легочной артерии. Пунктированы обе бедренные артерии, введены картирующий и абляционный катетеры. При картировании максимальное опережение -37 мс до начала QRS комплекса в VI обнаружено в области левого синуса Вальсальвы. Выполнена коронарография левой коронарной артерии. Расстояние между устьем коронарной артерии и кончиком абляционного катетера, установленного в зоне ранней активации, составило 9-10 мм. Выполнено несколько радиочастотных аппликаций в области левого синуса Вальсальвы при температуре 40 градусов и мощности 37 Вт с положительным эффектом (рис. 2). Через 20 минут после абляции ЖЭ не регистрируется, методами стимуляции аритмия не индуцируется, выполнена контрольная коронарография левой коронарной арте-

рии (рис. 3). Общее время воздействий составило 4 минуты. В послеоперационном периоде по данным ХМ ЭКГ зарегистрирован синусовый ритм со средней частотой сердечных сокращений 64 уд/мин, минимальной 45 уд/мин, максимальной 122 уд/мин. Желудочковой эктопической активности не наблюдалось.

## ОБСУЖДЕНИЕ

Желудочковые аритмии часто носят злокачественный характер и обуславливают возможный риск внезапной сердечной смерти и инвалидизации [1, 2]. Желудочковые нарушения ритма встречаются в виде экстрасистолии, пароксизмальной тахикардии и фибрилляции желудочков. Последние два вида аритмий, носят абсолютный злокачественный характер и являются жизнеугрожающими, без учета этиологического фактора [5].

Лечение желудочковых аритмий направлено на предотвращение внезапной сердечной смерти и включает антиаритмическую терапию, имплантацию кардиовертеров-дефибрилляторов, РЧКА и другие хирургические вмешательства [3, 4, 6]. Желудочковые нарушения ритма контролируют с помощью таких препаратов, как соталол или амиодорон, либо препаратами, блокирующими адренергические рецепторы в сердце (бета-адреноблокаторы). Пациентам группы высокого риска, имеющим в анамнезе желудочковую тахикардию или фибрилляцию желудочков, показана имплантация кардиовертеров-дефибрилляторов. Интервенционное лечение необходимо пациентам с желудочковыми нарушениями ритма, рефрактерными к антиаритмической терапии и/или с частыми срабатываниями кардиовертеров-дефибрилляторов.

В представленном клиническом случае неэффективность антиаритмической терапии и предыдущих радиочастотных воздействий, сложность топической диагностики ЖЭ в условиях рентгеноперационной, частые и высоко симптоматичные желудочковые нарушения ритма, а также стремление улучшить качество жизни пациента, явились основными причинами для выполнения процедуры вычислительного электрофизиологического картирования и РЧКА аритмогенного очага.

Нами были использованы принципиально новые возможности диагностики сердечных аритмий, которые открывают методы вычисли-

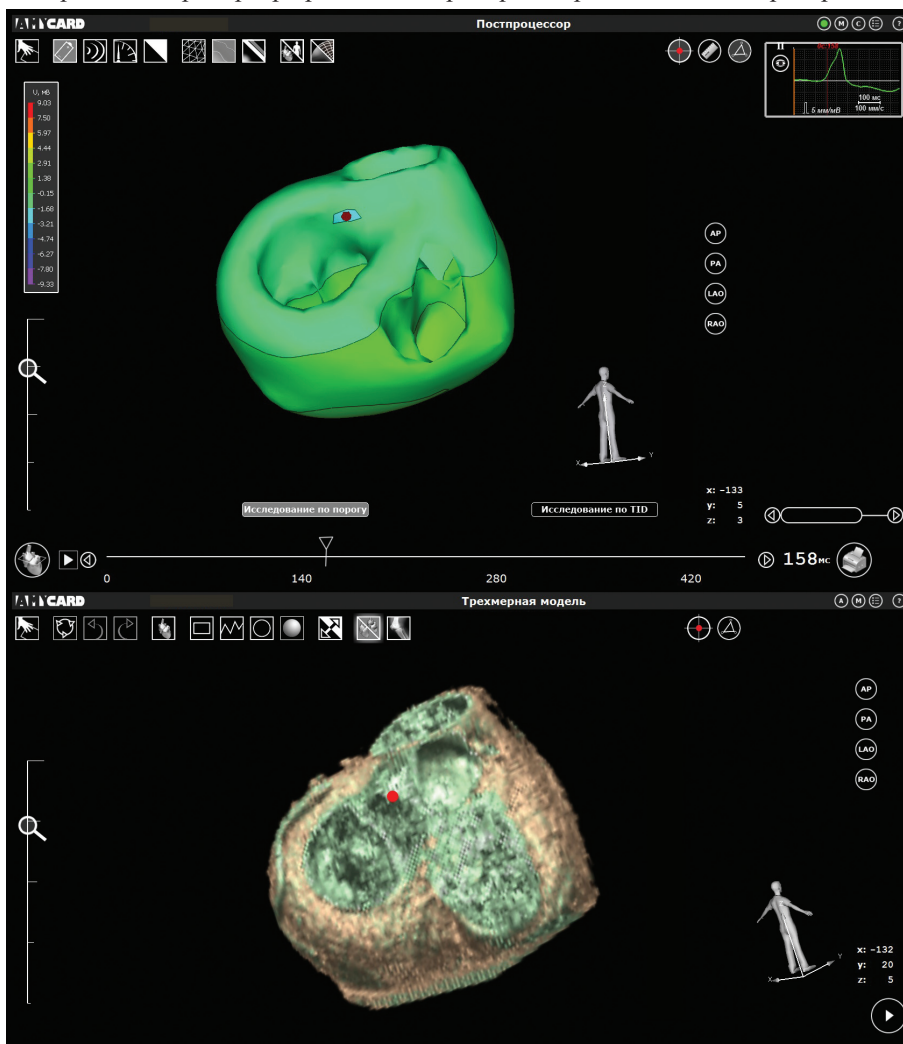
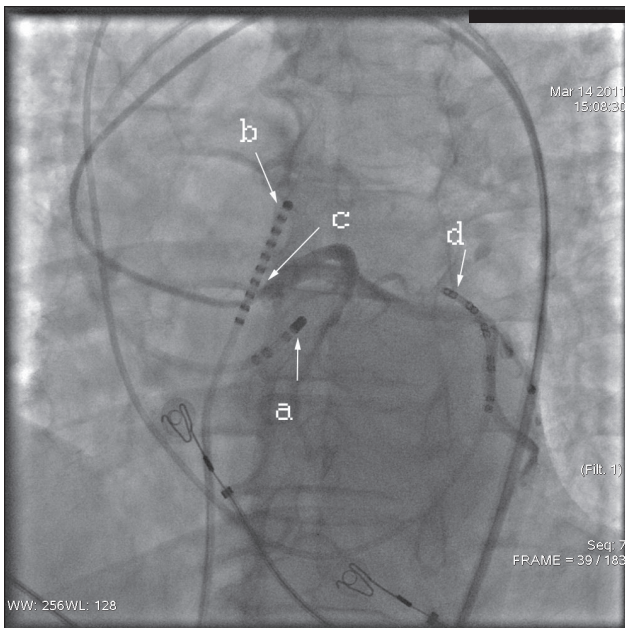
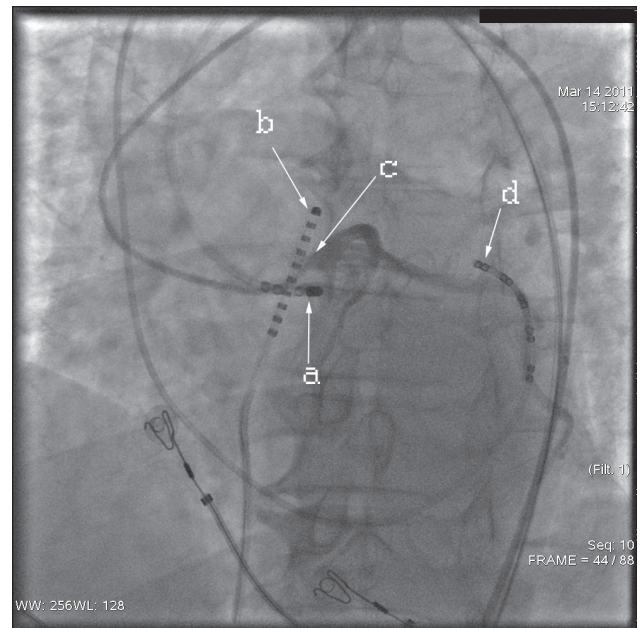


Рис. 1. Результаты неинвазивного электрофизиологического исследования а) изопотенциальная карта, б) трехмерная модель сердца с точкой ранней активации. Цветное изображение см. на первой странице обложки.



**Рис. 2. Радиочастотная абляция в эффективной точке в левом синусе Вальсальвы ниже устья левой коронарной артерии на 1 см. Здесь и далее: а - абляционный электрод в левом синусе Вальсальвы, б - 10-полюсный диагностический электрод в выводном отделе правого желудочка, с - катетер Judkins в устье левой коронарной артерии, д - 10-полюсный диагностический электрод в коронарном синусе.**

тельной электрофизиологии сердца, основанные, в частности, на решении обратной задачи электрокардиографии. Обратной задачей электрокардиографии (в терминах эпикардиальных потенциалов) называется задача вычислительной реконструкции электрограмм на эпикардиальной и эндокардиальной поверхностях сердца по данным многоканальной регистрации ЭКГ с поверхности грудной клетки. На основе анализа эндо-



**Рис. 3. Контрольная коронарография левой коронарной артерии после эффективной РЧА.**

и эпикардиальных электрограмм, изопотенциальных и изохронных эпикардиальных карт, полученных вычислительным путем, возможно точное определение областей ранней активации миокарда (в том числе нескольких), соответствующих проекции аритмогенного очага. Таким образом, электрофизиологические методики на основе обратной задачи электрокардиографии позволяют неинвазивным путем получить информацию, по диагностической ценности сопоставимую с результатами инвазивного ЭФИ сердца. В нашем случае данная методика позволила с высокой степенью точности выявить зону ранней активации и локализацию эктопического очага в левом синусе Вальсальвы, что значительно уменьшило время флюороскопии и интервенционного вмешательства.

#### ЛИТЕРАТУРА

1. Бокерия, Л. А. Хирургия некоронарогенных аритмий / Л.А. Бокерия, Е. З. Голухова // Грудная хирургия - 1988. N 6. - С. 16-21
2. Бокерия, Л.А., Желудочковые аритмии / Л.А. Бокерия, А. Ш. Ревшвили, А. В. Ардашев, Д. З. Кочович // М.: Медпрактика - 2002
3. Ревшвили А.Ш., Возможности лечения желудочковых аритмий / Ревшвили А.Ш., Носкова М.В. // Анналы Аритмологии, - 2006, - N3, С. 20-42
4. ACC/AHA Task force report. Guidelines for Clinical

- Intracardiac Electrophysiological Catheter Ablation Procedures. / J. Amer. Coll. Card. - 2005, Vol 26, N2, P. 555-573
5. Delacretaz E, Mapping and radiofrequency catheter ablation of the three types of sustained monomorphic ventricular tachycardia in nonischemic heart disease. / E. Delacretaz, W.G. Stevenson, K.E. Ellison, et al // J. Cardiovasc. Electrophysiol. - 2000 - vol 11 - N1, P 11-17
6. Lown B. Approaches to sudden death from coronary heart disease / B. Lown, J. J. Wolf // Circulation - 1971. - Vol. 44, - P. 130-142.